POSTÜR BOZUKLUKLARI

Güncel Bilgiler

Dr. Hürriyet Yılmaz
Haliç Üniversitesi Fizyoterapi ve Rehabilitasyon
FORMED Skolyoz Merkezi
hurriyet@formed.com.tr

Amaçlar

- Postür Değerlendirme
- Sağlıklı Postür
- Omurganın Postüral Bozuklukları
- Skolyoz ve hiperkifoz tanı ,klinik ve radyolojik değerlendirme
- Güncel Tedavi Yaklaşımları

Postür

- Ayakta dururken,
- Otururken,
- Günlük yaşamda

hareket ederken

vücudu yerçekimine karşı doğru tuttuğumuz pozisyondur

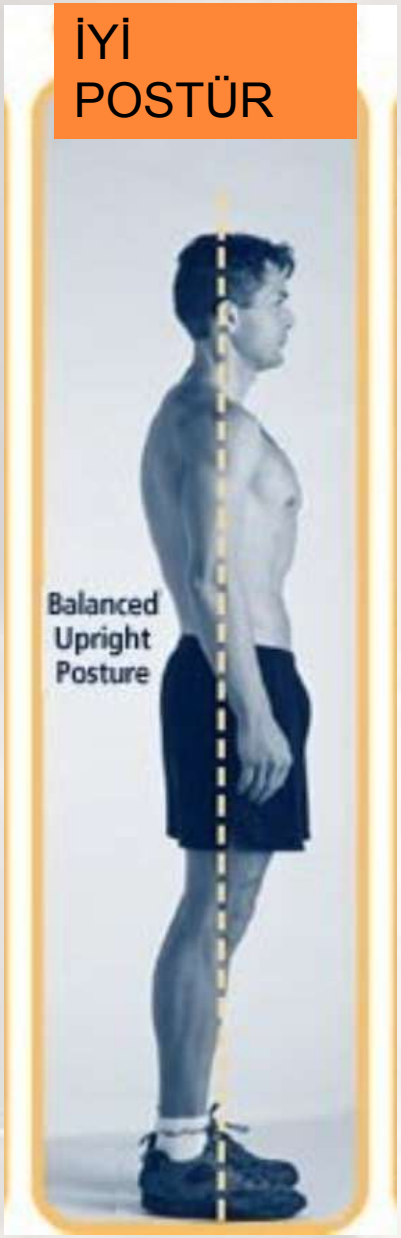

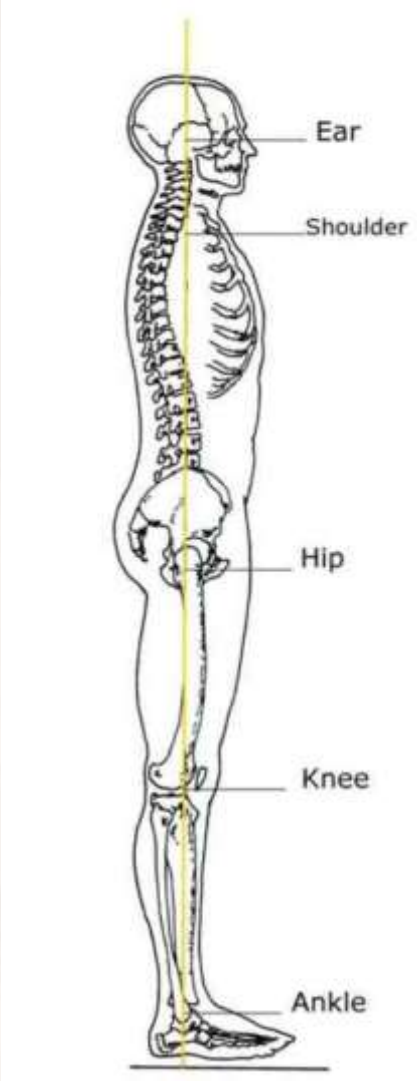

Hatalı / Yanlış postür

YANLIŞ POSTÜR

YANLIŞ POSTÜR

Ağırlık merkezinin destek yapılardaki yer değiştirmesi ile ortaya çıkan normalden sapmadır

Bu durum anatomik yapılara olan yük dağılımını bozar ve zamanla yapısal değişikliklere neden olur

Postür kas iskelet ve sinir sisteminin birlikte harmoni içinde çalışması ile dengelenir

Hareketi
- Genetik
- Yaş

Postürü
- Cinsiyet
- Çevresel Faktörler

Etkileyen faktörler
- Emosyonel durum
- Fiziksel Aktivite

Normal koşullarda dengeli duruş çok az enerji gerektirir. Postür bozukluğunda bu durum kendini fazla enerji harcanması, metabolitlerin birikmesi ve ağrı olarak gösterir.

Postüral bozuklukların kliniği

- **Kozmetik deformite,vücut asimetrisi**
- Boyun, baş ve sırt bel ağrısı
- Gergin bacak arka grup kasları
- Ligaman, kaslar ve intervertebral yapılarda gerilim ve yapısal değişiklikler, kas imbalansı ve myofasial ağrı
- Kaslarda agonist antagonist denge bozulur
- Çene, göğüs ve karın içi yapılara basınç nedenli problemler oluşur
- Dolaşım, solunum, kan basıncı, uyku problemi, yorgunluk, solunum kapasitesinde azalma
- Denge sorunu ,düşme, psikososyal problemler

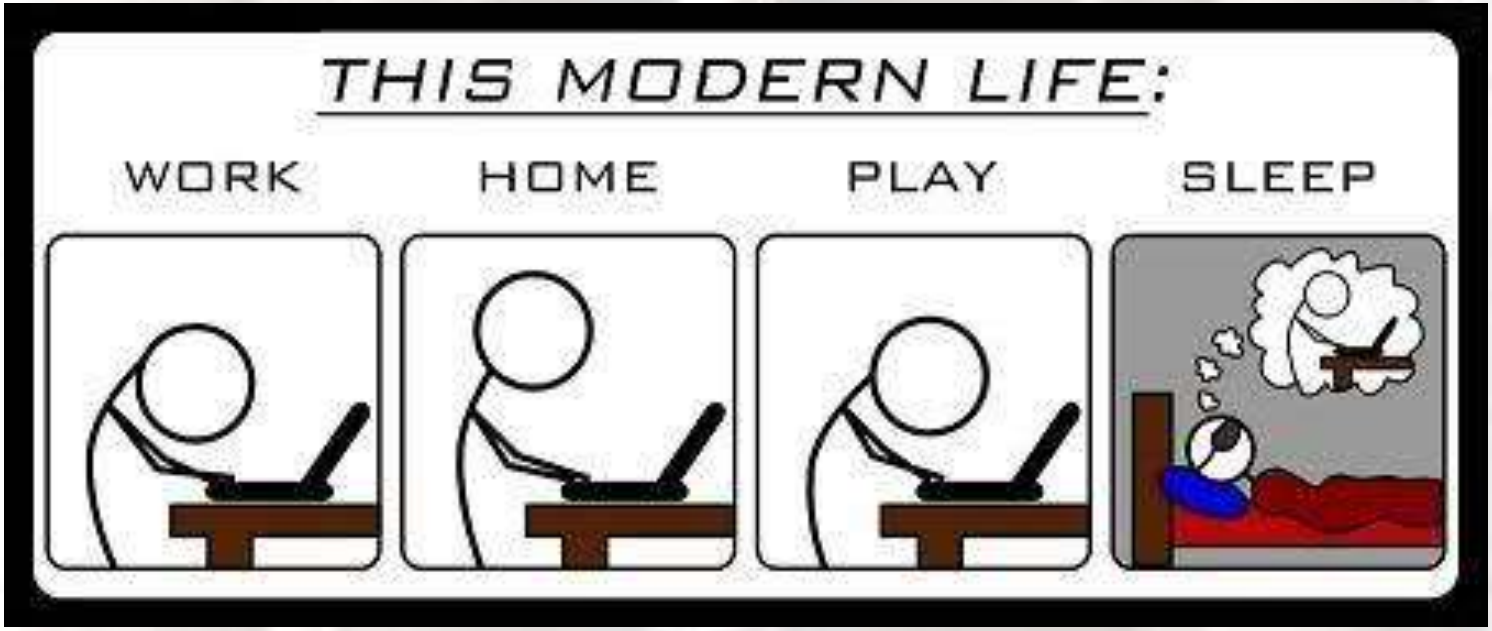
THIS MODERN LIFE:
WORK
HOME
PLAY
SLEEP

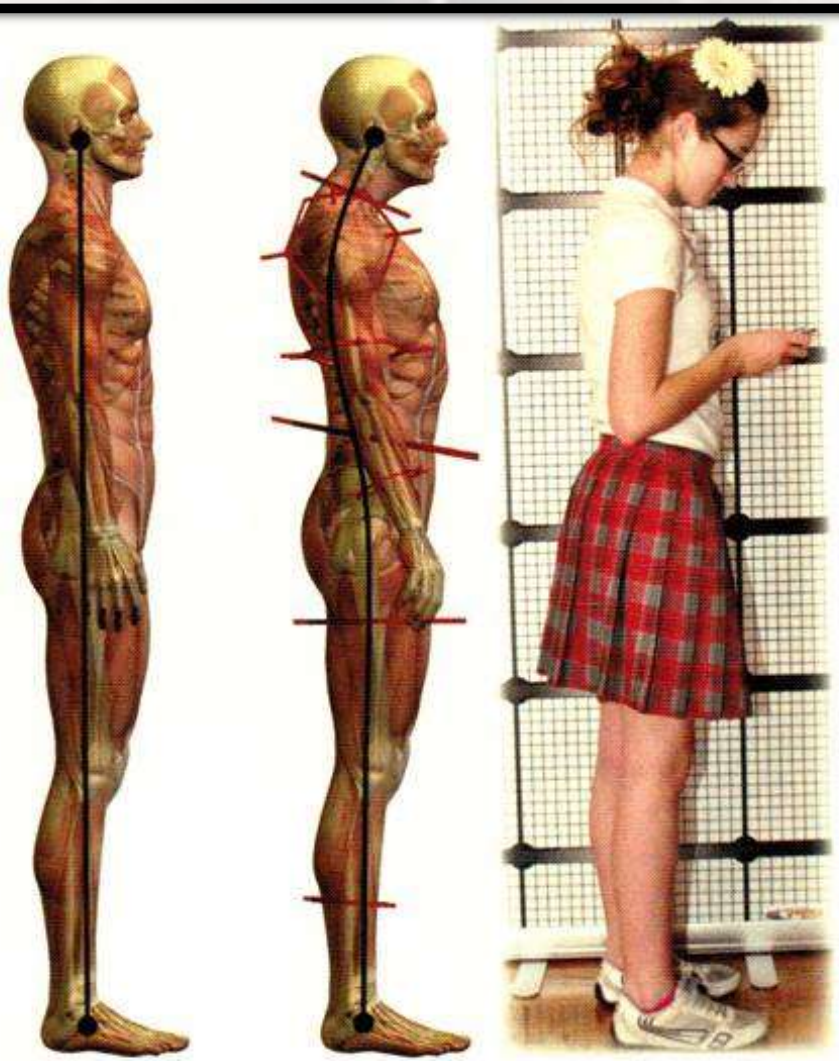

Texting Puts The Head 4.5 Inches In Front of the Shoulders. Teens Average 11,000 Text Messages per Month, or 30 Hours of Use

Baş önde postür :

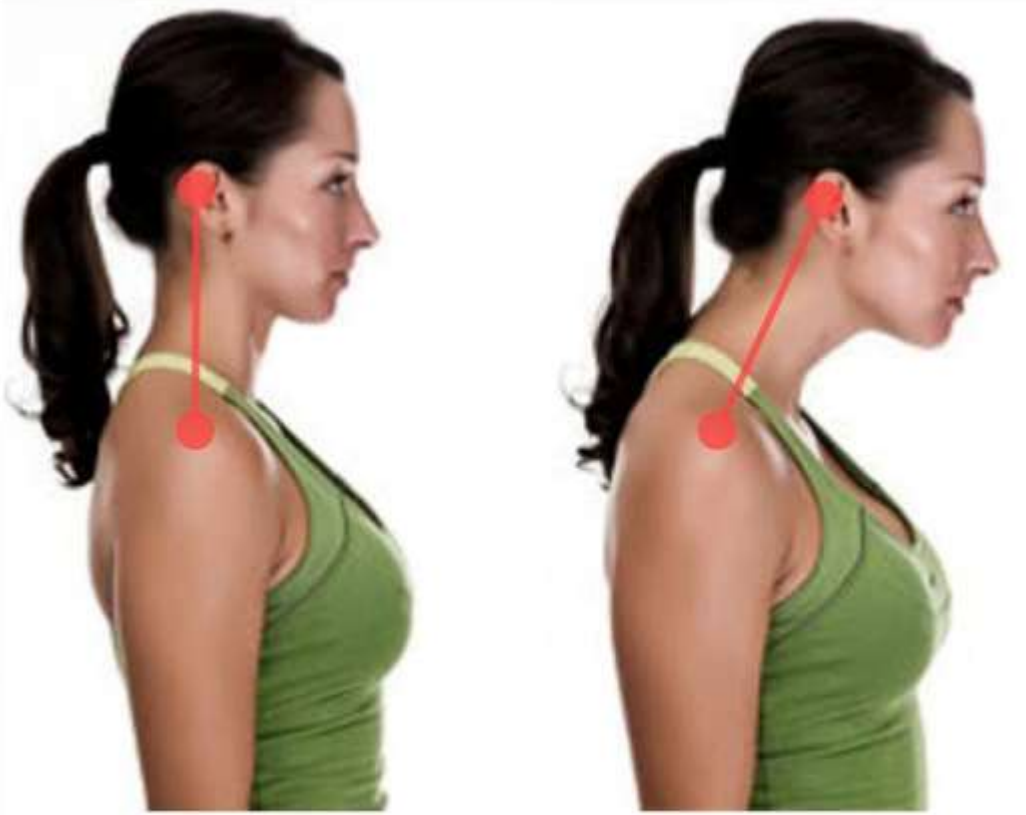

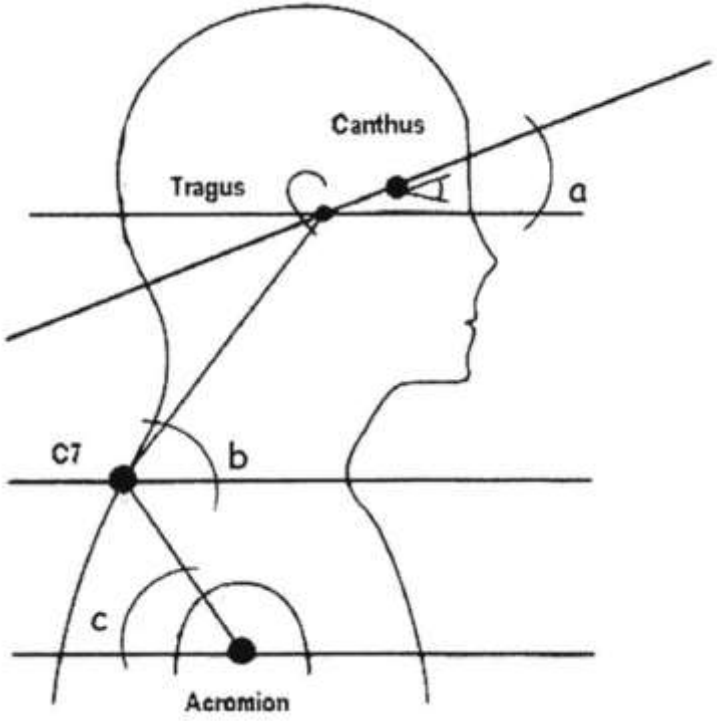

Dangers of Forward Head Posture

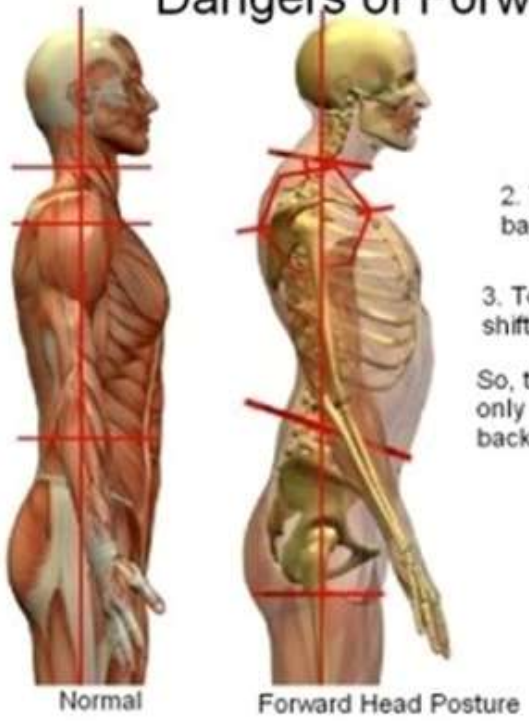

The Domino Effect

1. The head moves forward shifting the Center of Gravity.
2. To compensate, the Upper body drifts backward.
3. To compensate for the upper body shift, the hips tilt forward.

So, the forward head position can be the cause of not only head/neck problems, but also mid-back and low back problems.

Üst çapraz sendrom

- Atlantooccipital, C4-C5, servikotorakal, glenohumeral ve T4-T5 eklemlerinde disfonksiyona yol açar.
- Baş önde postür, artmış torakal kifoz, omuzların ele
winging skap

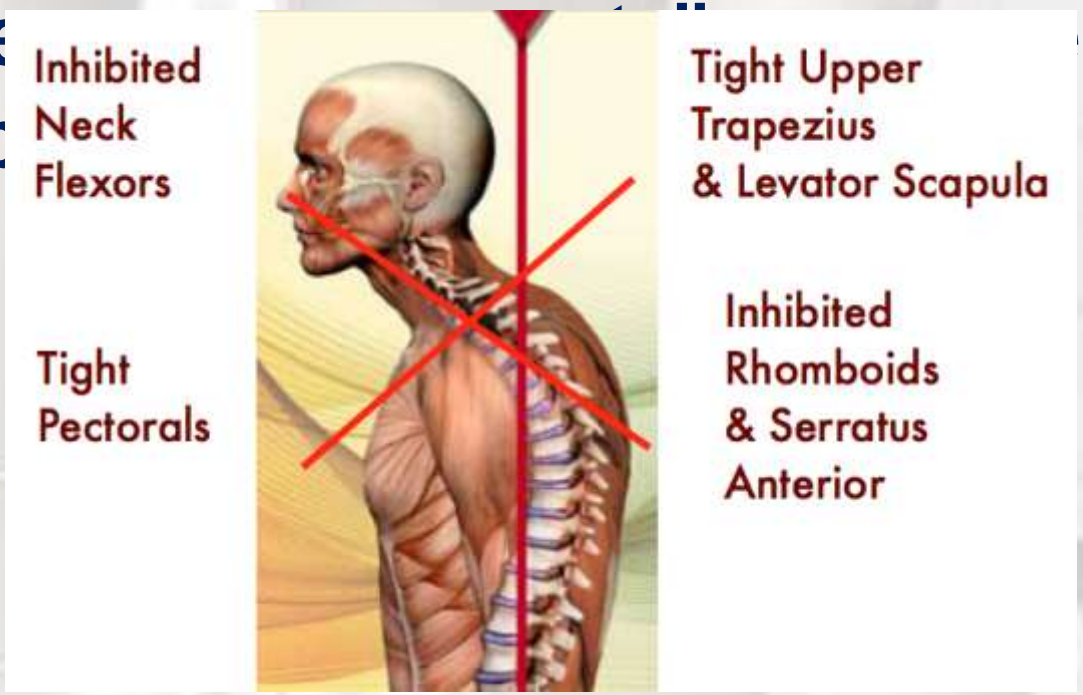

Alt Çapraz Sendrom

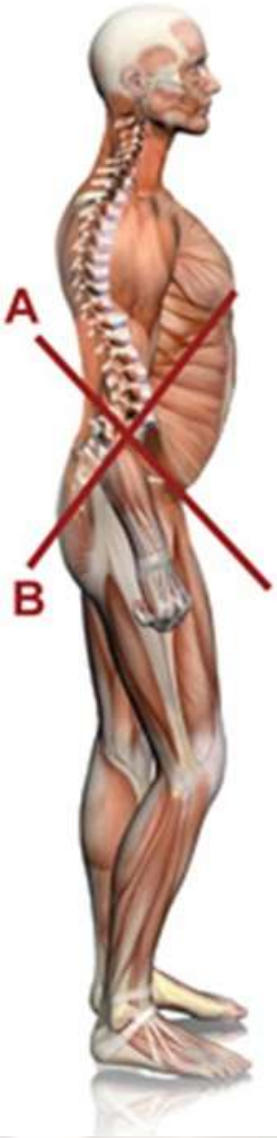

Lower Crossed Syndrome

A = Tight Line: Observe how tight line (A) traverses the lumbar erector spinae muscles and iliopsoas. Neurologically shortened iliopsoas tissues anteriorly tilt the pelvic bowl creating excessive lumbar lordosis.

B = Weak Line: Connecting the abdominals and gluteals, weak line B permits the lower crossed asymmetry. Core support is lost as the stretch-weakened rectus and transversus abdominal muscles are overpowered by the pull of the strong iliopsoas and erector spinae groups.

Typical Muscle Imbalances in the LOWER CROSSED SYNDROME

BOX A	BOX B
TIGHT, FACILITATED	WEAK, INHIBITED
Iliopsoas	Rectus Abdominis
Rectus Femoris	Transversus Abdominis
Hamstrings	Obliques
Erector Spinae	Gluteus Maximus
Tensor Fascia Lata	Gluteus Medius/Minimus
Thigh Adductors	Vastus Lateralis
Piriformis	Vastus Medialis
Quadratus Lumborum	Tibialis Anterior/Posterior
Gastroc/Soleus	Peroneus Longus

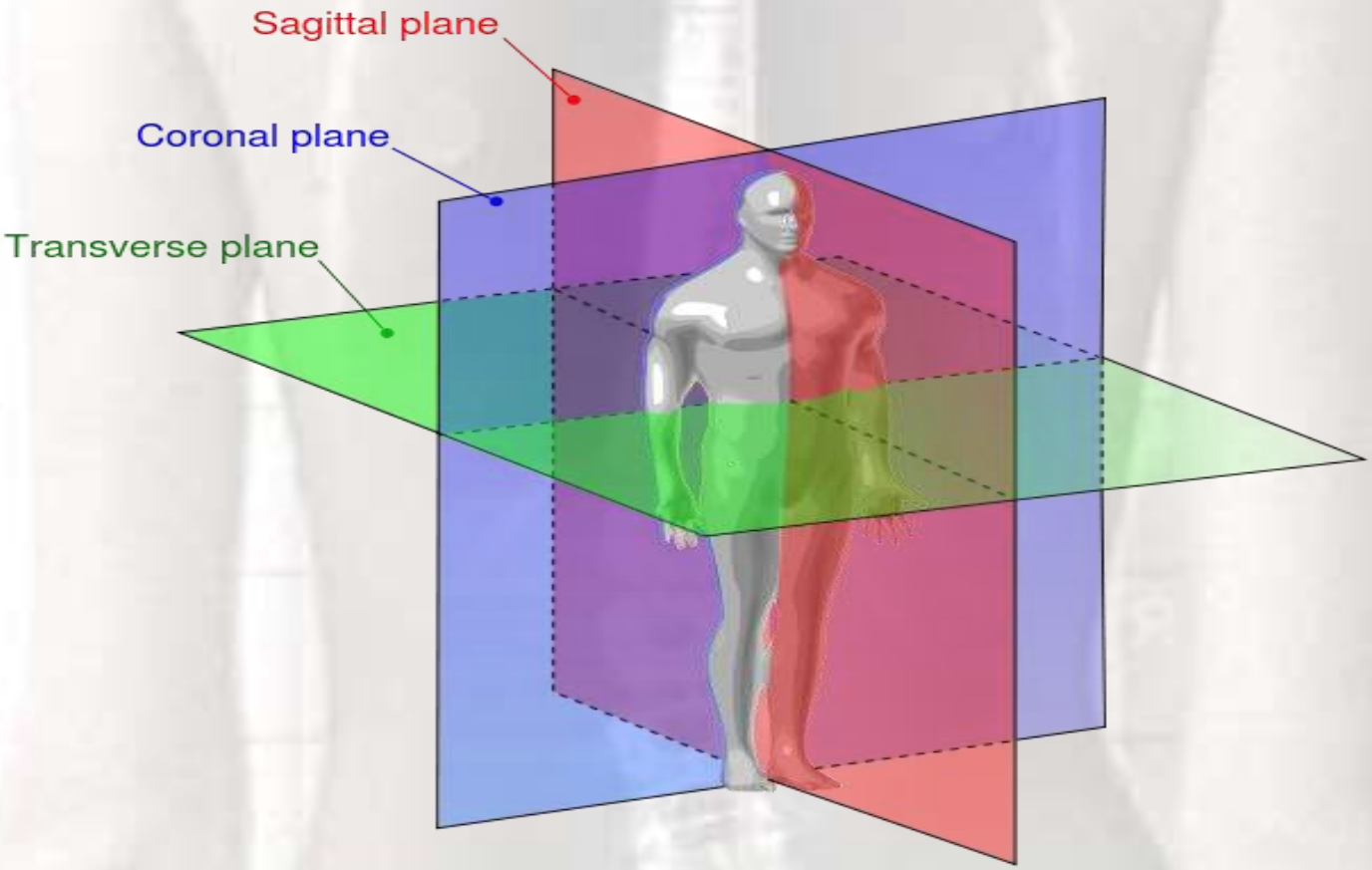
Sagittal plane
Coronal plane
Transverse plane

Tilt : Değerlendirilen kısmın üst bölümünün hareket ettiği yöne göre adlandırılır.

Bend : Sadece omurgada oluşur ve bir seri tiltten ibarettir.

Shift : Ağırlık merkezinin vücudun bir bölümüne göre hareket etmesidir.

Rotasyon : Vücut bölgesinin ön tarafının diğer vücut bölgelerine göre nereye doğru döndüğünü belirtir.

Tilt -

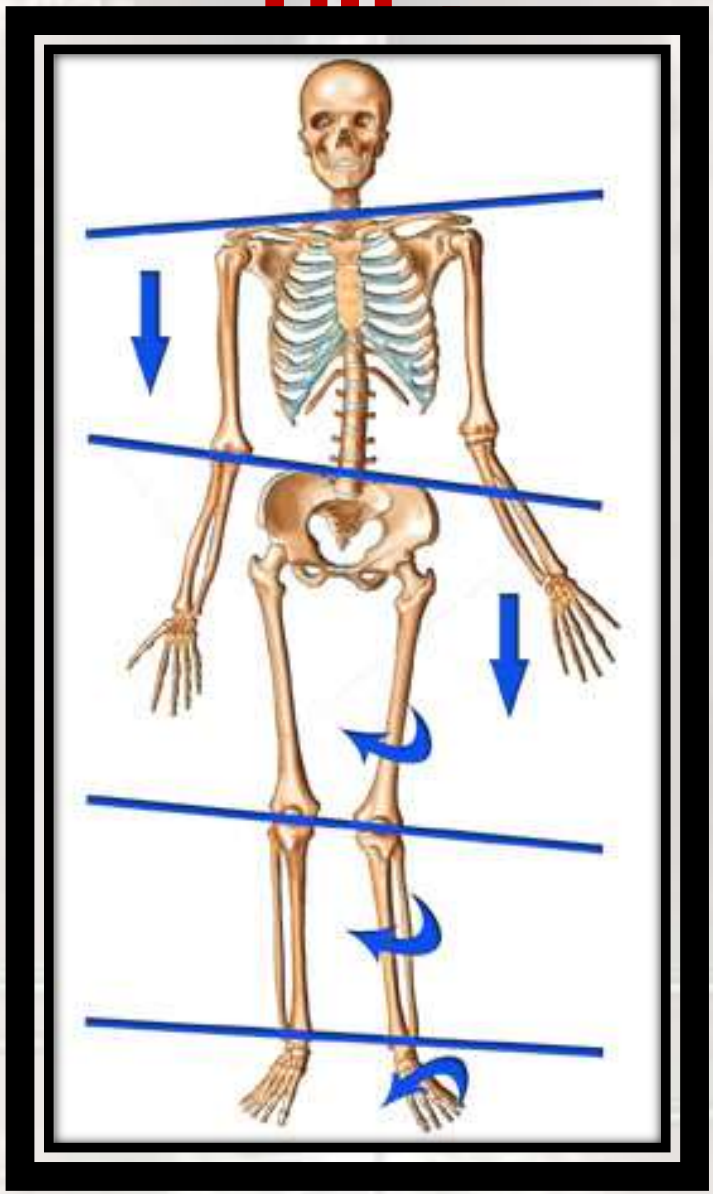

Shift :

Rotation :

Postür değerlendirme

- Soyunuk veya vücut konturlarını gösterecek kadar giysi ile
- Gevşek ve olağana yakın
- Bir postür aynası veya özel formatta postür chart ile
- Her yönden mümkünse bir lazer kullanılarak
- Fotografik kayıt vb ile

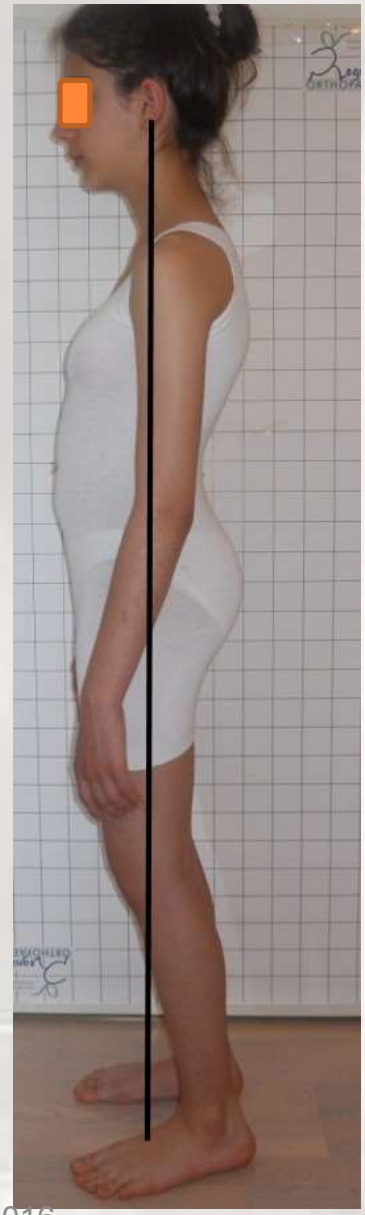

ÖN /ARKA

ÖNDEN

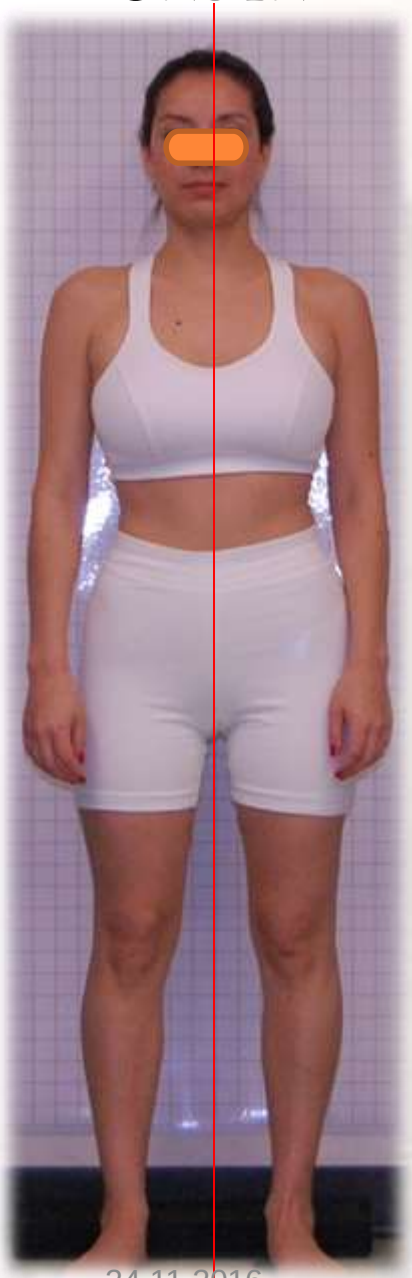

Orta hat

ARKADAN

Orta hat

YAN DURUŞ

SAĞ

Orta hat

SOL

Orta hat

POSTÜR
Posterior Analiz
Baş,boyun ve omuzlar

- Başın tilti
- Başın rotasyonu
- Omuzların depresyonu
- Omuzların elevasyonu
- Omuzun medial rotasyonu
- Omuzun lateral rotasyonu
- Skapula abduksiyonu
- Skapula adduksiyonu
- Kanat skapula

POSTÜR
Posterior Analiz
Gövde

- *SKOLYOZ*

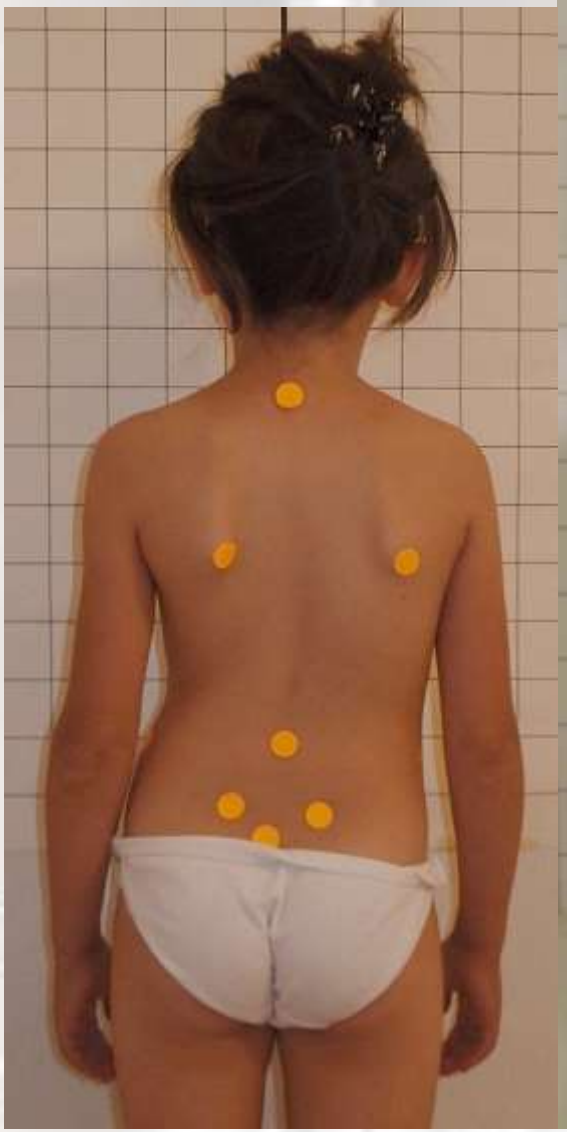

POSTÜR
Posterior Analiz
Kalça ve pelvis

- *Lateral pelvik tilt*
- *Pelvik rotasyon*
- *Kalçanın sağ /sol shifti*
- *Bacaklar*
- *Ayak basış*

POSTÜR
Anterior Analiz

- Baş ve boyunda lateral tilt
- Rotasyon
- Mandibuler asimetri
- Omuzlar
- Klavikula asimetrisi
- Cubitus valgus
- Cubitus varus
- Diz yerleşimi
- Halluks valgus
- Clow toe
- Hummer toe

Postür Lateral Değerlendirme

External meatus

Odontoid proçes

T1-T12 korpusları

Sakral promontorum

Kalça eklemi hafif arkası

Diz ekleminin anterioru

Kalkaneokuboid eklem

Lateral malleolün hafif önü

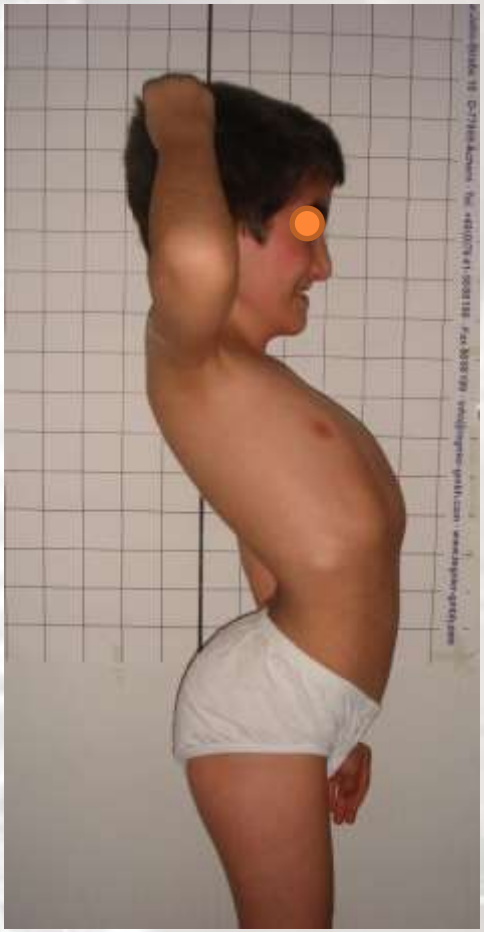

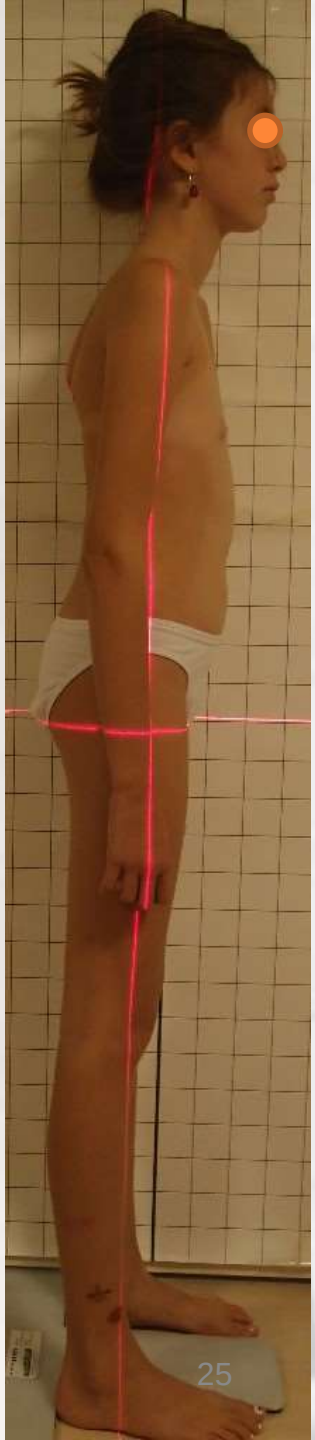

Sağlıklı omurga

- ✓ Koronal planda düz
- ✓ Sagital planda fizyolojik açılara sahip
- ✓ Stabil
- ✓ Hareketli
- ✓ Ağrısız
- ✓ Sağlıklı nöromüsküler ve kemik yapıları olan
- ✓ Kişiyi ayakta tutan ve hareketli kılan
- ✓ Pelvis ve baş ile denge oluşturan bir yapıdır

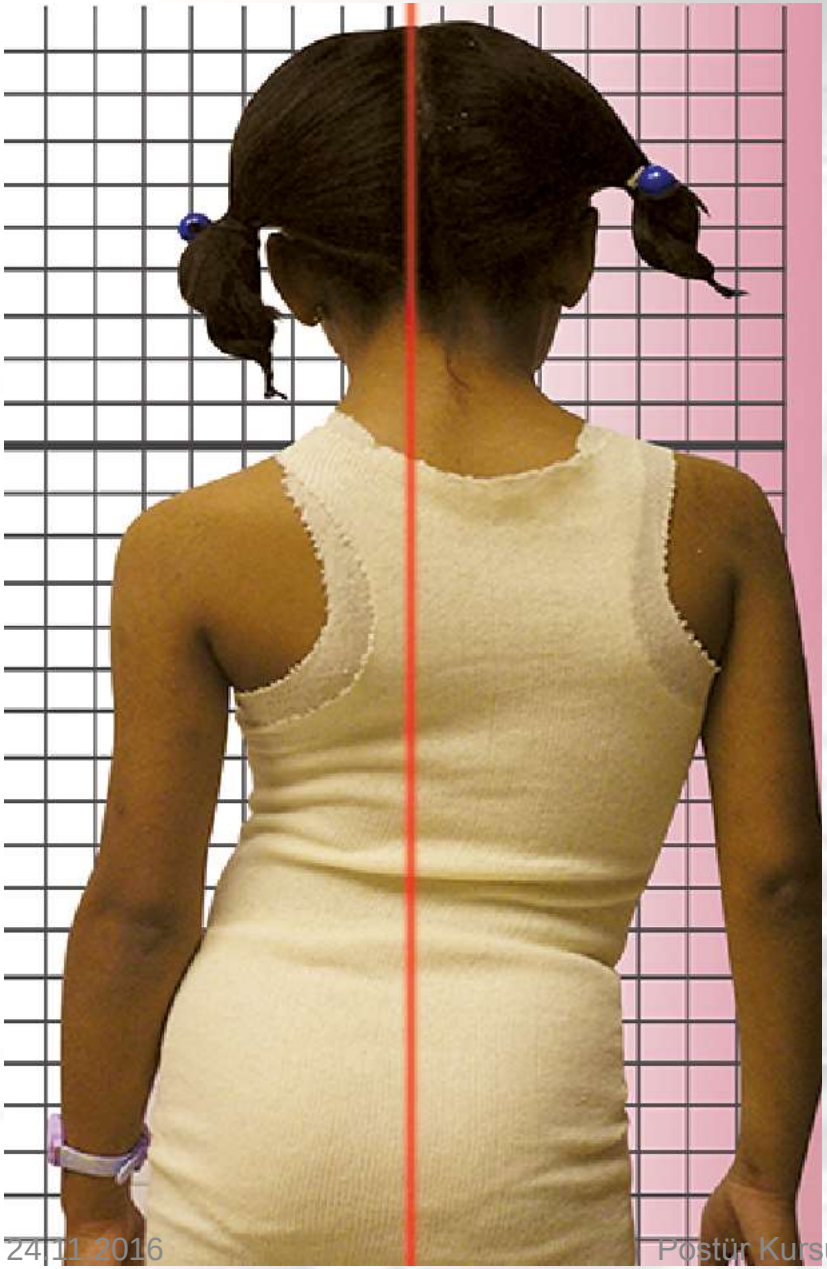

Skolyoz

Omurga mobilitesini etkileyen fiziksel

kozmetik, psikolojik bir halk sağlığı problemidir

Tarihçe

İlk Hipokrat tarafından tanımlanmış

Galen (MÖ 131) skolyoz, kifoz, lordozu tanımladı

1510 Ambroise Pare ilk çelik korseyi kullandı

1741 Andre egzersizin tedavideki yerinden söz ediyor

1875 düzeltici alçılar uygulanmaya başlandı

1914 Hibbs skolyoz cerrahisi

1920'lerde başlayan tedavi yöntemi 1961 'de Schroth Kliniği ile sonuçlandı



Skolyoz omurganın üç boyutlu deformitesidir

- ✓ Koronal planda omurganın radyolojik 10° üzerindeki laterale eğimi
- ✓ Transvers planda rotasyon
- ✓ Sagital planda hipokifoz, lordoz
- ✓ Sakral tilt ve rotasyon

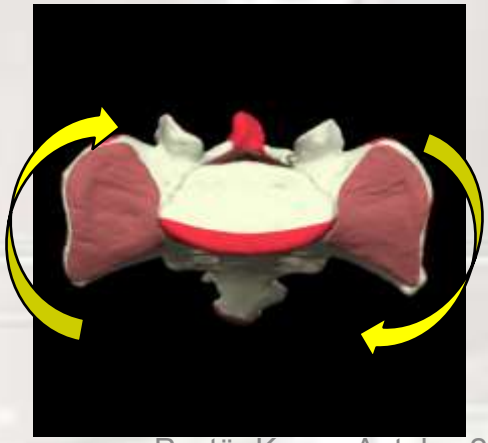

Yapısal skolyoz genelde idiyopatiktir

Yapısal skolyoz

- İdiyopatik %75-80
- Nöromüsküler
- Konjenital
- Nörofibromatosis
- Mezenkimal hastalıklar
- Metabolik hastalıklar
- Travmatik / Dejeneratif
- Tümör

Yapısal olmayan skolyoz

- Postüral skolyoz
- Histerik skolyoz
- Bacak kısalığına bağlı
- Sinir kökü irritasyonu

Ayırıcı Tanı

Turner Sendromu
Diastematomyelia
Nörofibromatosis
Beckwith widemann

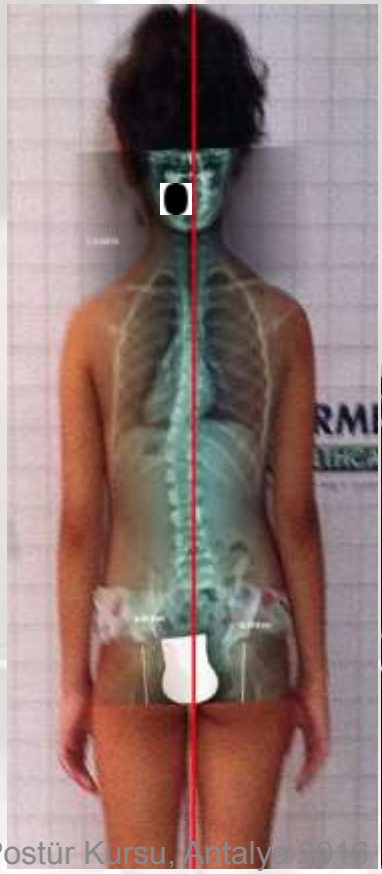

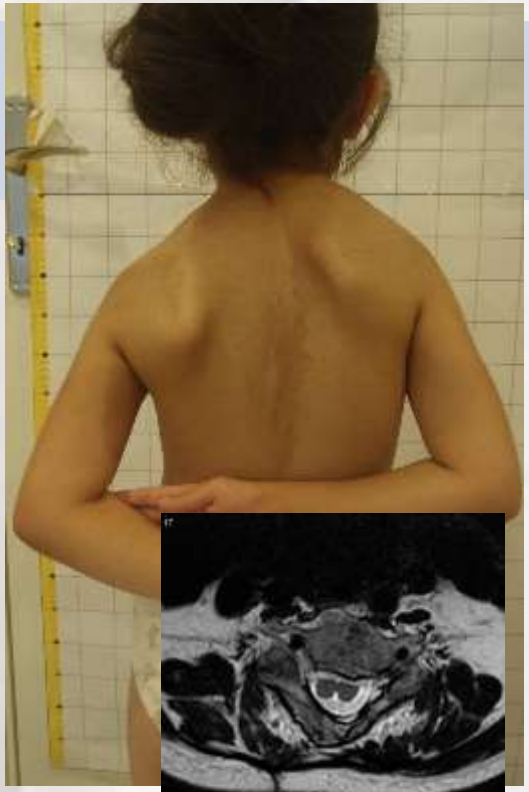

Nöromusküler Skolyoz

Nöromüsküler skolyoz için prevansiyon temeldir

Sınıflama

- Konjenital skolyoz
  - Embriyonik formasyonun ilk 6 haftasında gelişir
  - Vertebralarda segmentasyon veya formasyon anomalisi var
  - %25 ürolojik ve %10 kardiyak anomaliler
  - X-ray ve MR patolojik

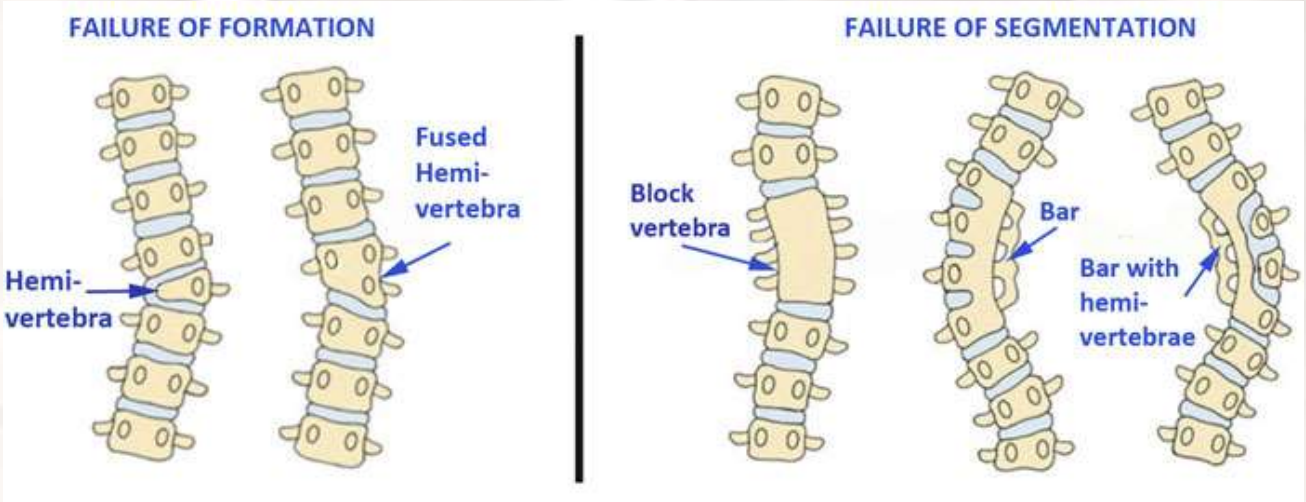

Konjenital Skolyoz

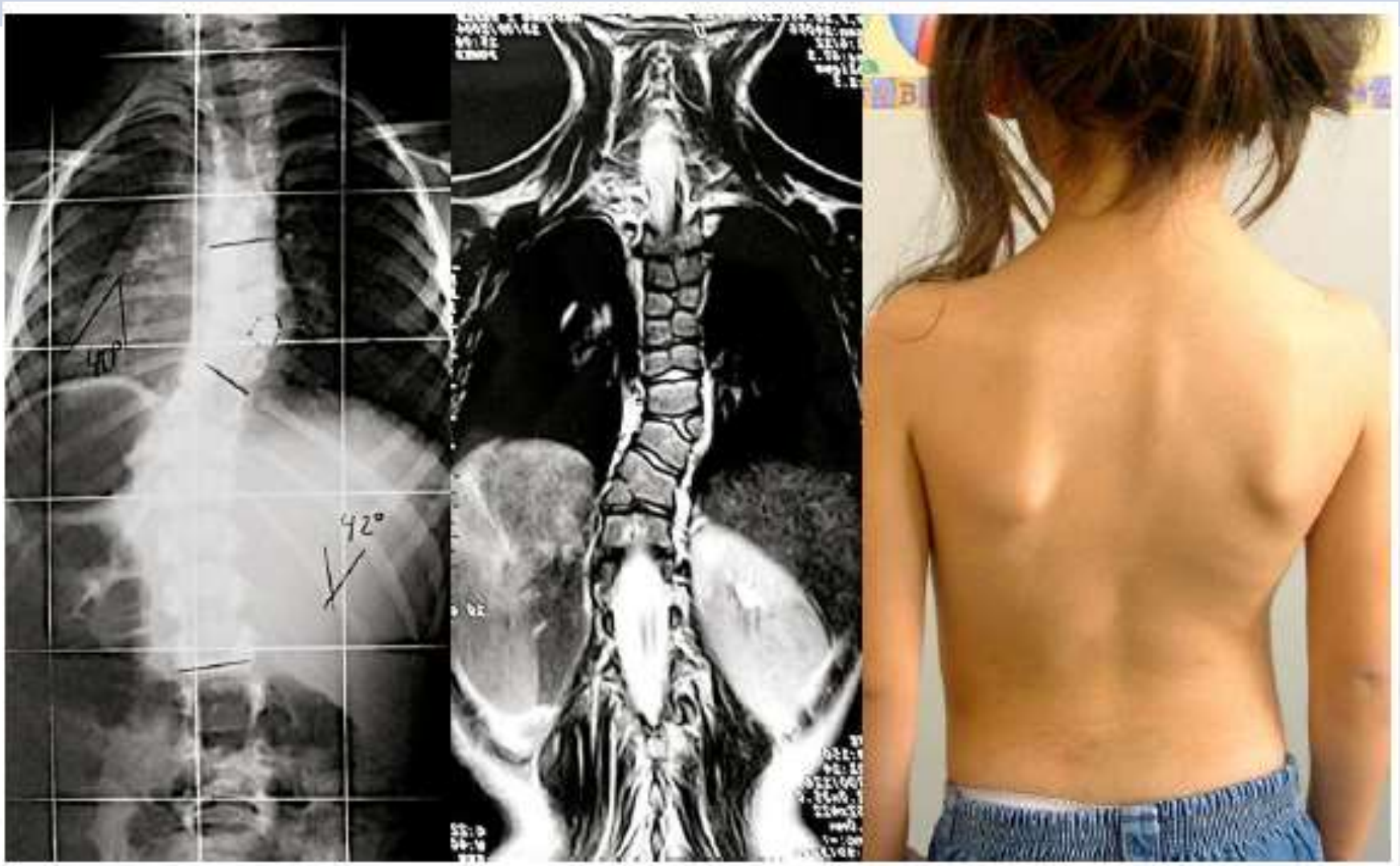

5 yaş kız hasta, üst torasik omurgada multipl kelebek vertebrar,
T9 ve T11'de karşıt taraflarda hemivertebralar

İdiyopatik Skolyoz rutin kontroller yapılmadığında kolaylıkla gözden kaçan bir omurga deformitesidir

Etiyopatogenez

- AİS'te %30 aile hikayesi var [1]
- Multifaktöryel genetik nedenler
  - VDR BsmI, MATN-1, Laktaz gen polimorfizmleri [1,2]
  - [illegible]
  - [illegible] [4]
- Paravertebral kaslarda Tip 1 / Tip 2 kas lifi oranı
- Nörojenik nedenler
- Melotonin sorumlu mu? [5]

İdiyopatik skolyoz kompleks genetik bir hastalıktır

[1] Wang WJ. J Pediatr Orthop 2011
[2] Yilmaz H, Zateri C. J Orthop Res 2012, Wise C. Current Genomics 2009
[3] Sharma S. Hum Mol Genet 2011
[4] Zateri C, Yilmaz H. J Orthop Res (hakem aşamasında)
[5] Yim AP. Int J Mol Sci 2013

İS – Sınıflandırma (Tanı yaşına göre)

İnfantil

- 0 - 2 yıl 11 ay
- İS'nin %1'i
- %60 erkek
- %80 spontan düzelir

Juvenil

- 3 -9 yıl 11 ay
- İS'nin %10-15'i
- Kızlarda sık

Adölesan

- 10 - 17 yıl 11 ay
- Puberte öncesi belirgin
- İlerleme olasılığı yüksek

Juvenil idiyopatik skolyoz

- ✓ 4-10 yaş skolyoz
- ✓ Skolyoz %10-15
- ✓ Erkek çocukta sık
- ✓ Curve L yerleşimli
- ✓ ≥20° spinal patoloji, özellikle Arnold Chiari ve syringomyeli
- ✓ MR tanı için önemli
- ✓ Korse etkili ve %95 cerrahi gerekmez

Adölosan idiyopatik skolyoz

- ✓ En büyük grup %85
- ✓ ≥10 yaş
- ✓ R torakal L lomber yerleşim sık
- ✓ 3/1 Kızlarda sık ve progresif
- ✓ Spinal patoloji yok
- ✓ Tanıda XR yeterli
- ✓ MR gerekli değil

AİS - Epidemiyoloji

AİS - Epidemiyoloji



- ✓ **Hafif eğriliklerde kız/erkek oranı eşit**
- ✓ **Tedavi gerektiren ilerleyici eğriliklerde oran 7-8/1 dir.**

AİS - Epidemiyoloji

- ✓ ABD’ de 620,000 adolesan AIS
- ✓ 602,884 hekim vizitinin nedeni AIS
- ✓ 2009’da 3600 spinal cerrahi operasyonu AIS ile ilgili
- ✓ Total cerrahi maliyeti(yaklaşık $514 million)
- ✓ 10-17 yaş grubunda apendisit cerrahisinden sonra en yüksek maliyet

Skolyoz prevalansı etnik farklılık gösterir

- ✓ **Prevalans %0.13 -16**
- ✓ **Kanada'da okul çocuklarında prevalans (Robitella ve ark.)**
  - ✓ **Cobb ≥6° 8/100**
  - ✓ **Cobb ≥11° 2.8/100**
- ✓ **Türkiye'den yapılan araştırmalarda %0.3**
  - ✓ **İstanbul Haseki %0.25 ve kız/erkek 2.5/1 (Ugraş ve ark.)**
  - ✓ **Van %0.61 ve kız/erkek 2.5/1 (Adak ve ark.)**
  - ✓ **Çanakkale 7-14 yaş %0.31** ve kız/erkek 3/1 (Yılmaz ve ark)

MEB 2013-2014 Verileri	İlkokul sayısı	Ortaokul sayısı	İlkokul öğrenci	Orta öğrenim öğrenci
	27.461	16.047	5.390.591	5.296.380

AIS için yapılacak skolyoz taramaları ile erken tanı ve konservatif tedavi başarılı sonuçlar verecektir

3700 Okul çocuğu
7-15 yaş çocuk tarandı
ön taramada şüpheli sayısı 175

Yilmaz et al. Scoliosis 2012, 7(Suppl 1):O37

KASIM 2016-ŞUBAT2017 SAĞLIK BAKANLIĞI VE TFTR DERNEĞİ İLE YAPILACAK 25000 ADÖLOSANDA SKOLYOZ TARAMASI PROGRAMIMIZI DESTEKLEMENİZİ BEKLİYORUZ

Klinik bulgular

- ✓ AİS olguları sağlıklı ve normal aktiviteye sahiptir
- ✓ Ağrı genelde yoktur
- ✓ Yoğun aktivite sonrası tetiklenen ağrı olabilir
- ✓ Nörolojik bulgu saptanmaz
- ✓ Kardiyopulmoner problemler
- ✓ Azalmış vital kapasite, kısa solunum
- ✓ Kozmetik asimetri
- ✓ Vücut imajı kaygısı
- ✓ Psikososyal sorunlar

Klinik değerlendirme

Anamnez

- Yaş
- Skolyoz tanı yaşı
- Aile hikayesi
- Ağrı
- Ek yakınma ve hastalık
- Menarş yaşı
- Uygulanan tedaviler

Kas iskelet sistemi muayenesi

- Gövde kozmetiği
- Postür değerlendirmesi
- Omurga ROM, pelvis ROM
- Fleksibilite
- Bacak kısalığı
- Adam’s testi ve scoliometer derecesi
- Nörolojik muayene

İS – Değerlendirme
Öykü (Gerçekten idiyopatik mi?)

- ✓ Kaburga belirginliği, gövde asimetrisi ya da asimetrik omuz yüksekliği şikayetleri olabilir.
- ✓ Omurga deformitesini ne zaman ve kim fark etti? Değişimin hızı?
- ✓ İlişkili ağrı, rahatsızlık ve bunların paternleri
- ✓ Maturite durumu (kızlarda menarşın başlangıcı, erkeklerde ses değişikliği, her ikisinde hızlı büyümenin başlangıcı)
- ✓ Uyuşma, kas güçsüzlüğü, mesane ya da bağırsak kontrolünde güçlük, görme, işitme, yutma ile ilgili problemler, ciddi baş ağrısı olup olmadığı
- ✓ Diğer medikal durumlar
- ✓ Ailede skolyoz ya da nöromusküler hastalık öyküsü

Muayene

- **Tam bir kas iskelet sistemi muayenesi**
- **Cilt lezyonları**
  - **Café au lait lezyonları, aksiller çillenme (nörofibromatozis)**
  - **Omurga boyunca kıllı yamalar, hemanjiyomlar, sinüsler (disrafizm)**
- **Genel morfoloji**
  - **Uzun parmaklar, başparmak ya da el bileği bulgusu ile (Marfan sendromu)**
  - **Kısa gövde ya da ekstremiteler (cücelik)**
  - **Ekstremite boy farkı (nörolojik sebeplerle ilişkili olabilir)**
  - **Kavus ayak, pençe parmak, ekin kontraktürleri (nörolojik sebeplerle ilişkili olabilir)**

Kas iskelet sistemi

Muayene

Nörolojik muayene

- Kraniyal sinir muayenesi (beyin ya da beyin sapı anormallikleri açısından)
- Kas gücü muayenesi
- Düz bacak kaldırma (hamstring gerginliği ya da radikülopati açısından)
- Derin tendon refleksleri, klonus, Babinski, Hoffman)
- Abdominal refleksler
- Yürüme, ayakta durma ve denge (Romberg testi)

Muayene

Omurga muayenesi

- Adam'ın öne eğilme testi (skolyometre ve cetvel kullanılarak gövde rotasyonu değerlendirilir)
- Gövde asimetrisi
- Ekstremite uzunluk farkı
- Spinal mobilitede kısıtlılık

Adam Testi

Adam’s öne eğilme testi

Adam Testi

Ölçümler

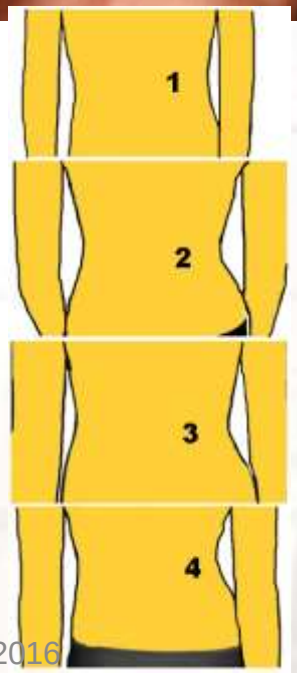

Bunnel Scoliometer

- ✓ **Scoliometer ile klinisyen gövde asimetrisini (ATR) ve deformitenin progresyonunu klinik olarak monitorize eder**
- ✓ **Artmış ATR torasik eğrilikte azalmış mobilite ile korele**
- ✓ **ATR apikal vertebra rotasyonunu CT ile korele değerlendirme imkanı verir**
- ✓ **ATR koronal plandaki Cobb açısı ile koreledir**

FORME
HEALTHCA
FORA
HEALTH

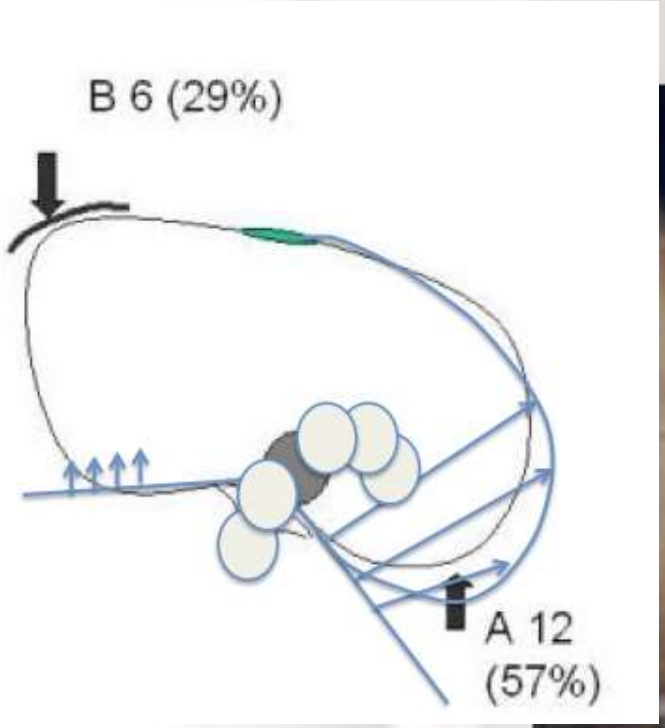

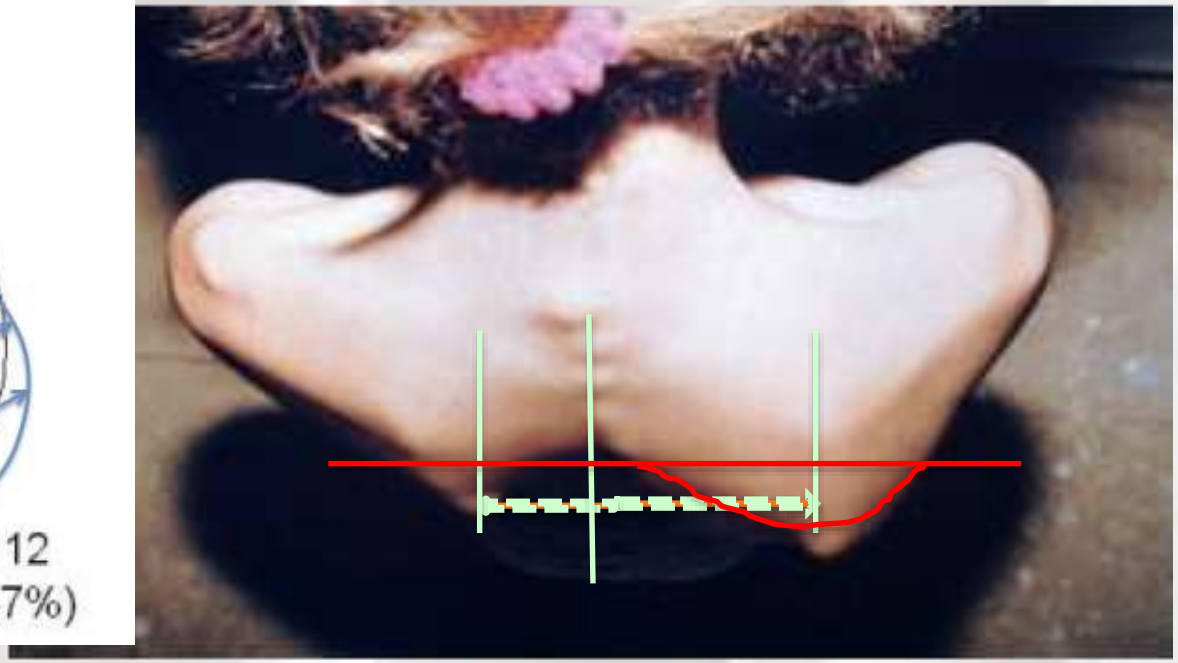

- **Lateralize omuz görseli**
- **Thorasik hump**
- **Asimetrik omuz kuşağı**

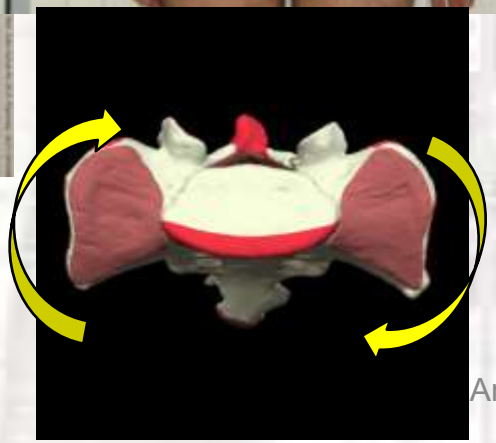

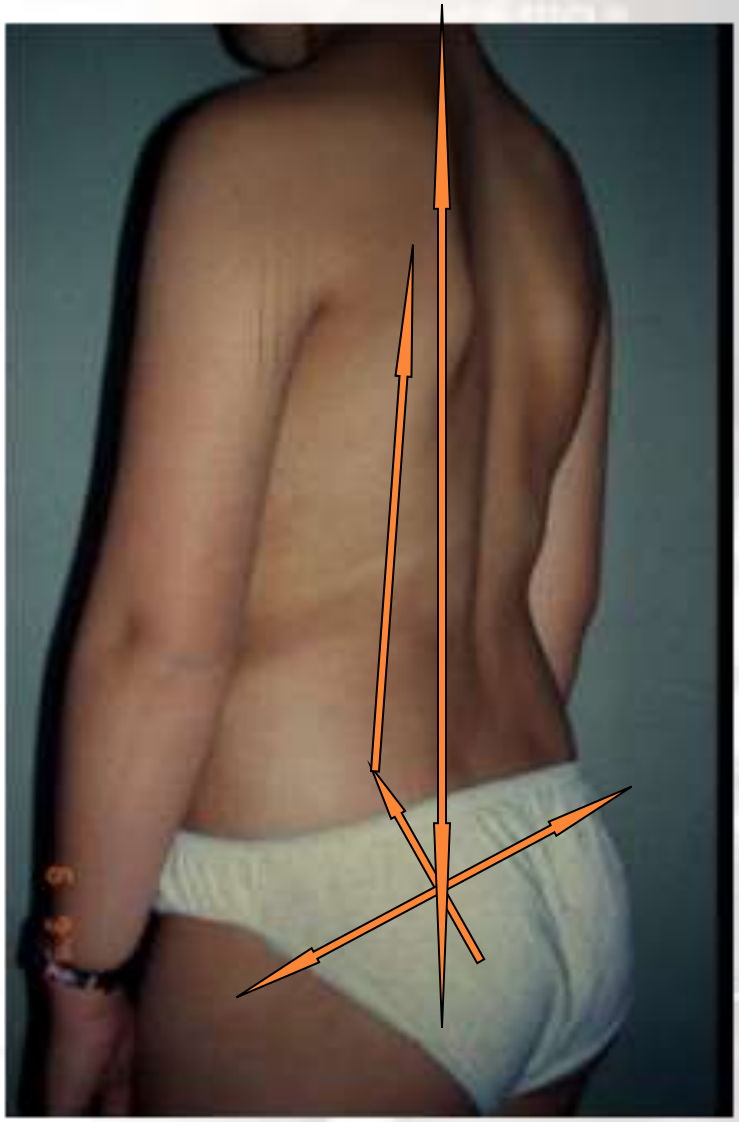

- Düz sırt
- Sakrum horizontal
- Anterior pelvik tilt
- Erektör spinalardaki kısalmaya bağlı olarak ağırlık merkezi öne taşınır

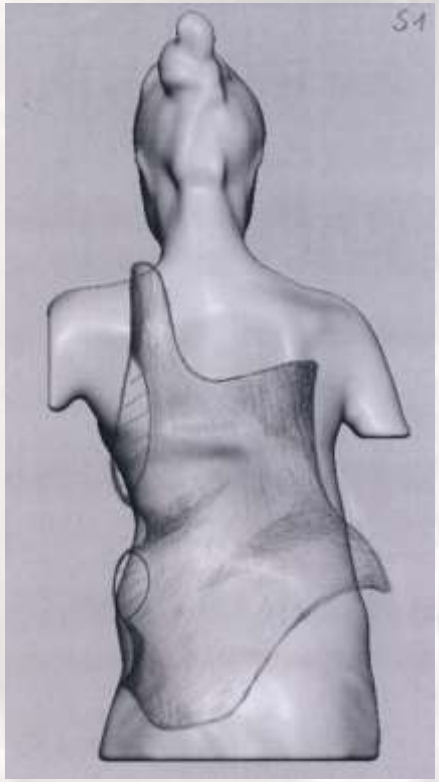

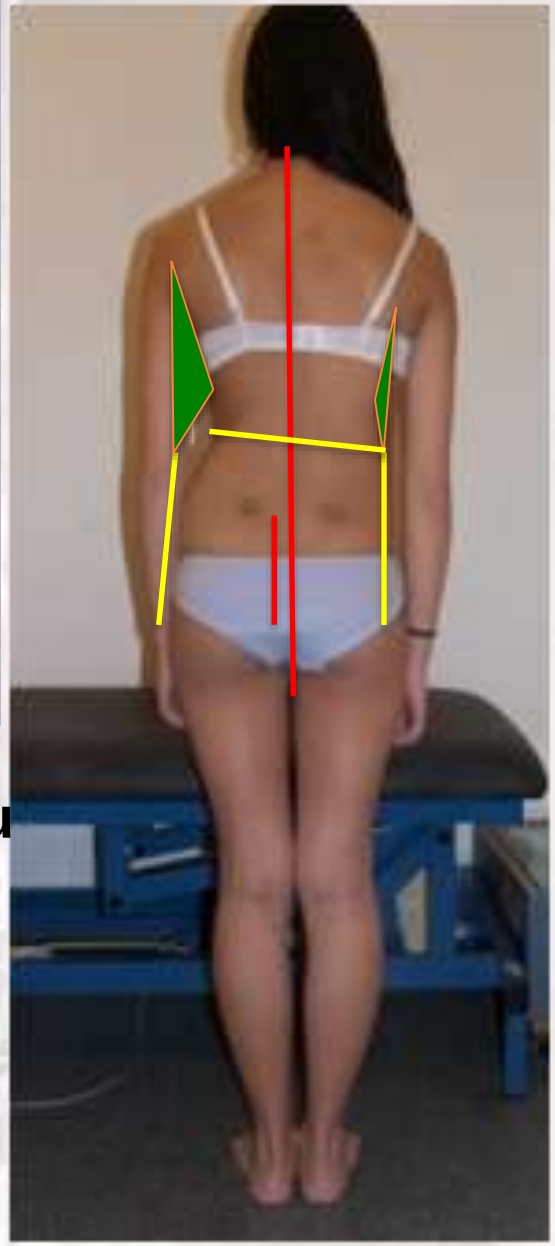

- **Lateral gövde dislokasyonu**
- **Asimetrik pelvis kalça belirtisi**
- **Spina anterior/posterior**
- **Asimetrik bel**

Fleksibilite ve mobilite

Fonksiyonel test

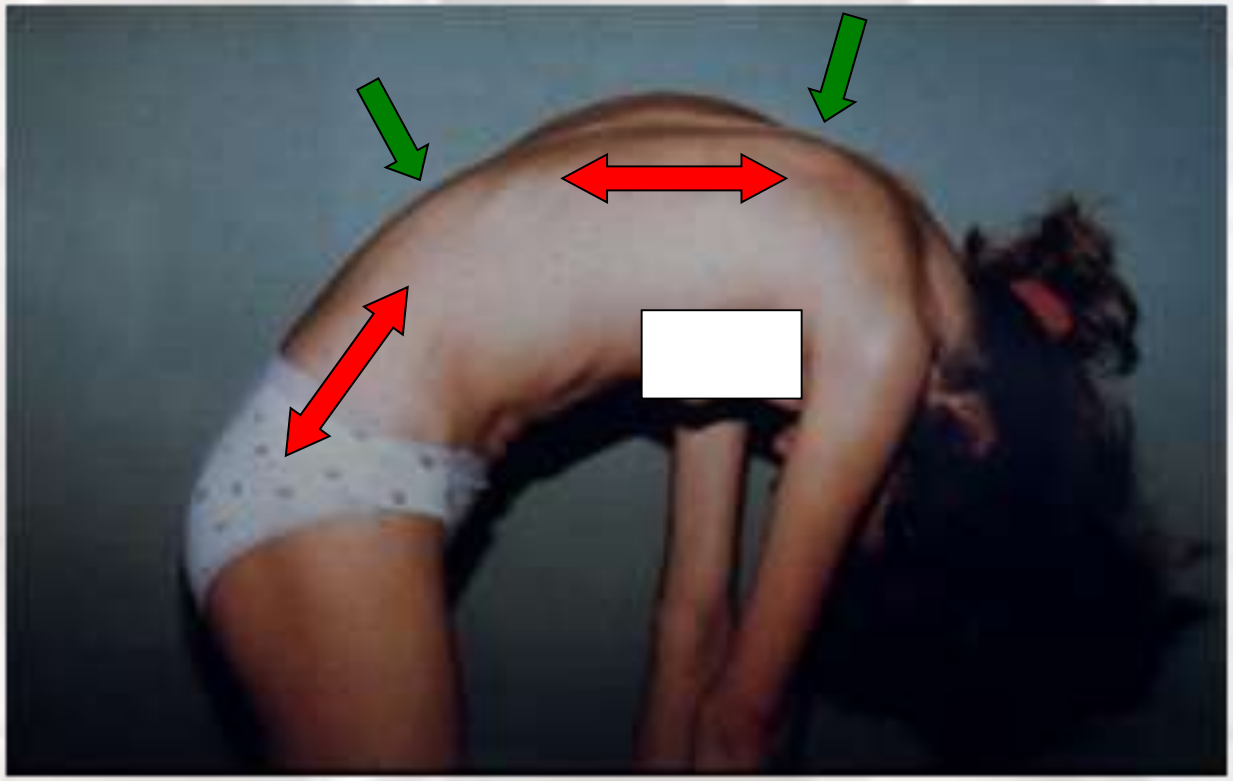

- Öne eğilme ile segmentlerdeki hareket kısıtlılığı ↔
- Fleksiyonda Segment ↓

AYAKTA
L
R

Radyolojik değerlendirme

- ✓ **Omurga PA grafi, 2 metre mesafede T10 santralize skolyoz grafisi**
- ✓ **Sagital grafi, kollar önde tüm omurga**
- ✓ **Pelvis Ferguson grafisi**
- ✓ **Lateral eğilme ve bacak boyu grafisi?**
- ✓ **MR ayırıcı tanı için nadiren**
  - Gonad ve meme korunmalı
  - Ayakta kollar önde 90 derece
  - Kemik dozunda
  - Korse takip grafisi korse içinde
  - XR 6 aydan sık olmamalı

Cobb açısı,CSL

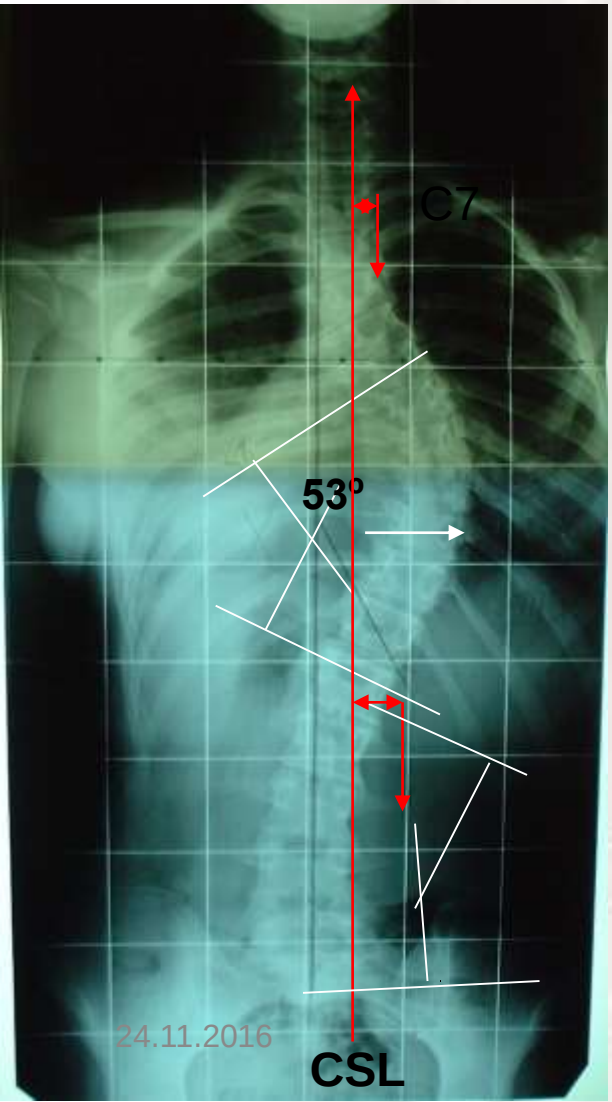

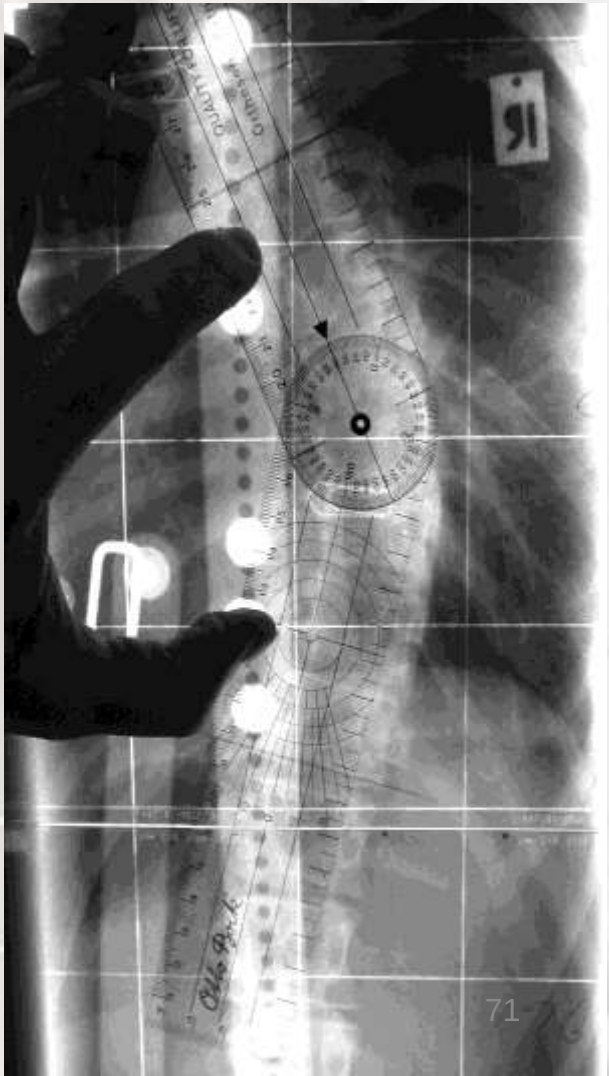

- ✓ **Major eğrilik:** Orta sakral çizgiye göre en çok sapan eğrilik
- ✓ **Sekonder eğrilik:** Major eğriliğe kompansatuar olarak gelişen eğriliktir.
- ✓ **Çift major eğrilik:** İki taraflı major eğriliğin olması

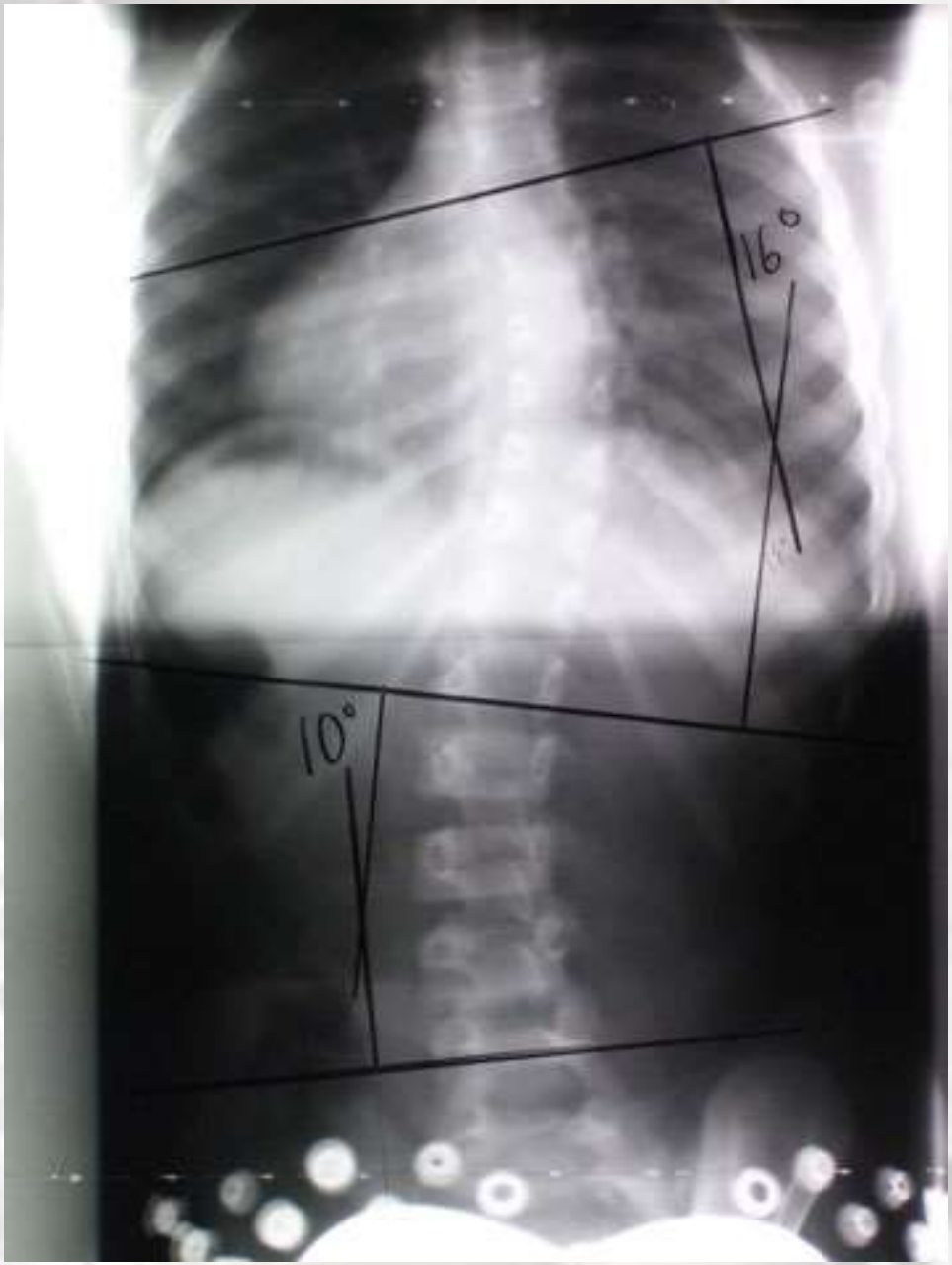

Vertebral Rotasyon

- **Skolyoz grafisinde apikal vertebranın rotasyonu Nash ve Moe yöntemi ile pedikül gölgelerinin pozisyonuna bakılarak derecelendirilebilir.**

Konveks

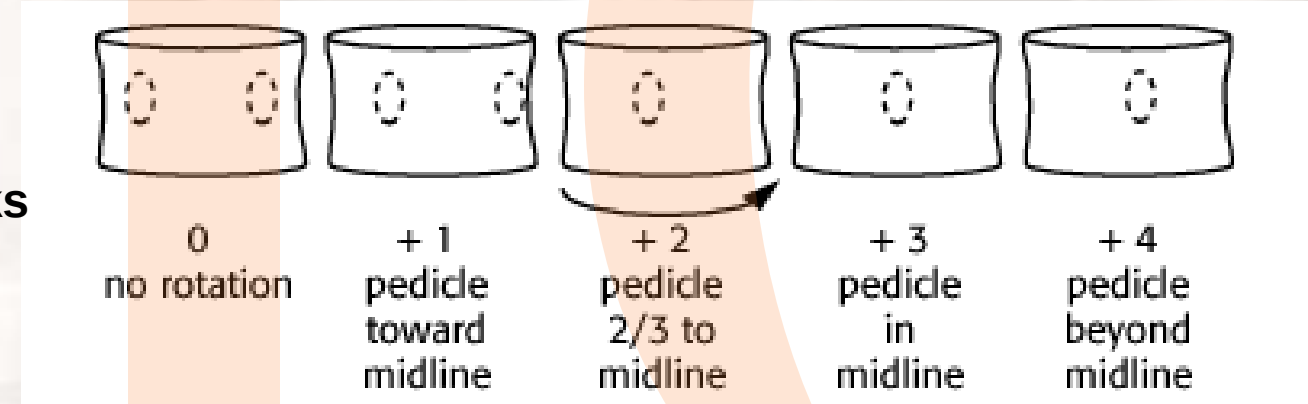

Konkav

Rotasyon Derecesi

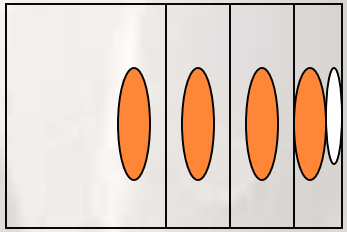

Moe&Ketleson

Raimondi

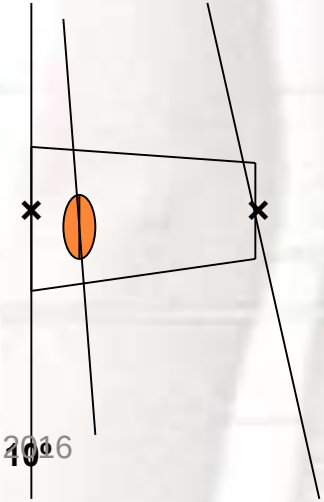

Perdriolle

Risser

Risser 0,1 hızlı büyüme
Risser 4,5 büyüme duruyor

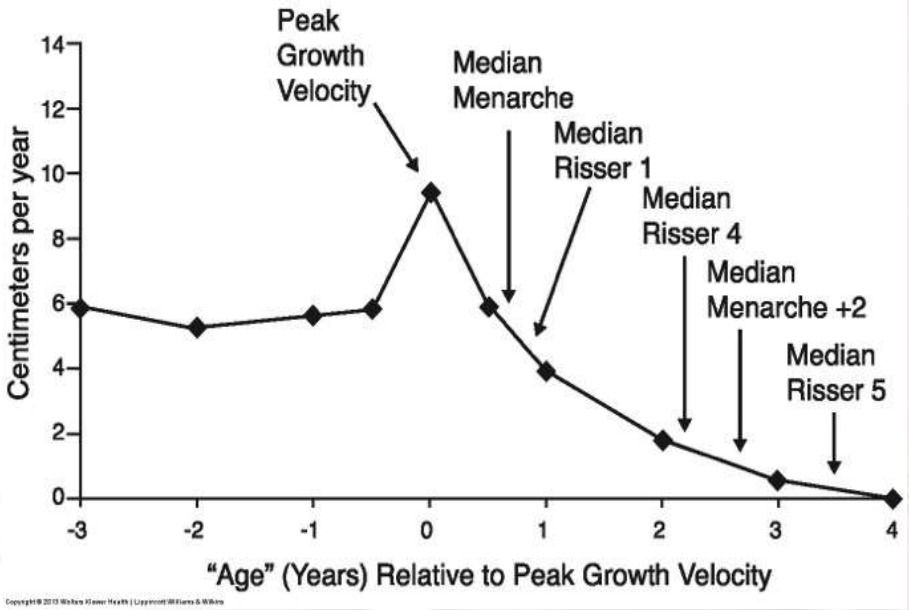

Little DG, Song KM,Katz D, et al.
JBJSAm 2000;82:685-693

EOS

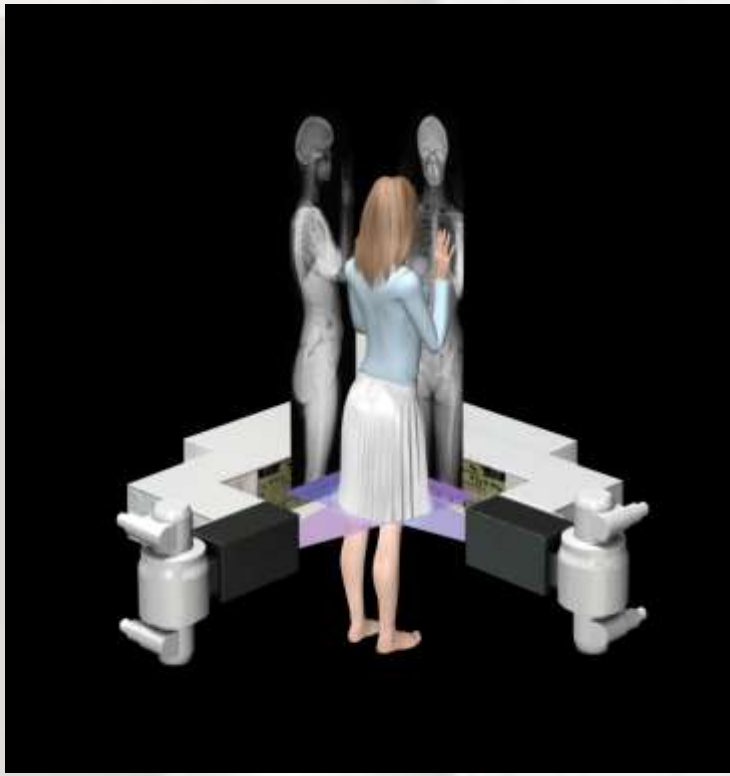

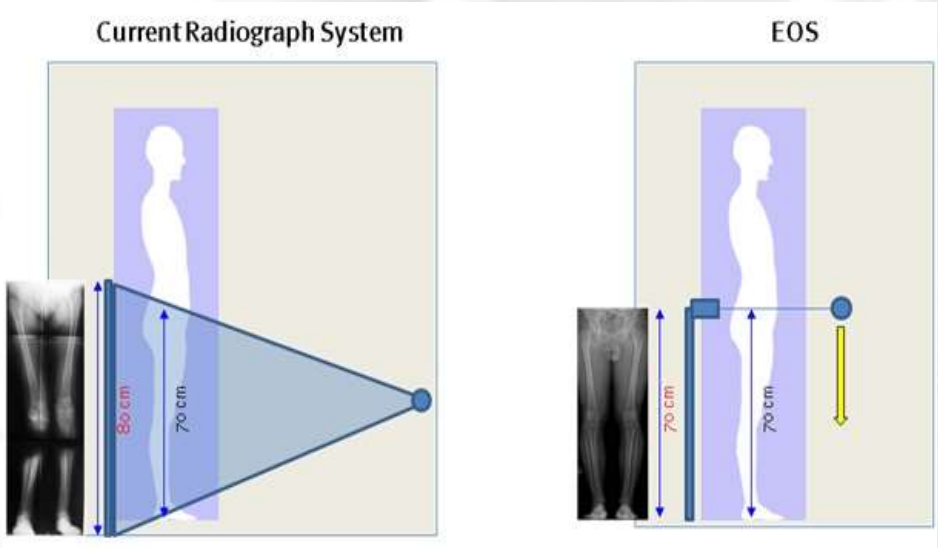
Current Radiograph System
80 cm
70 cm
EOS
70 cm
70 cm

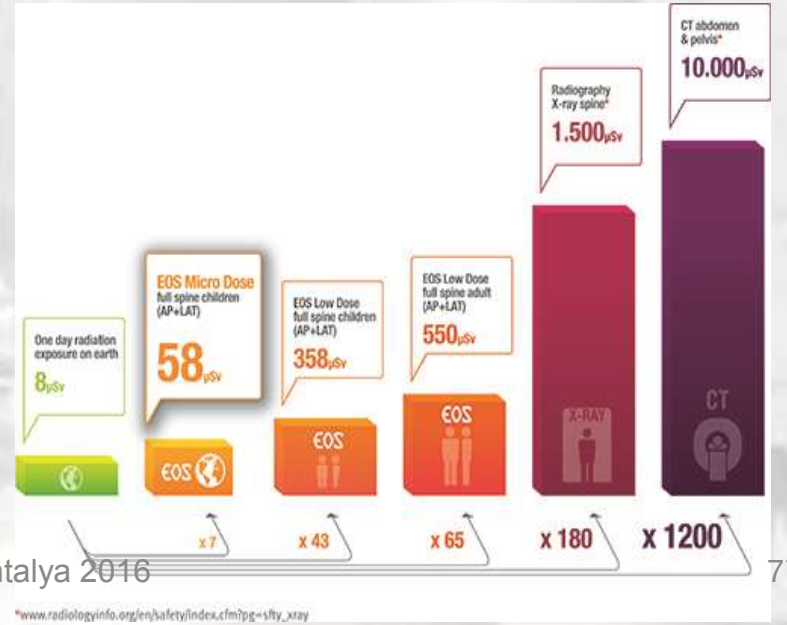
One day radiation exposure on earth
8µSv
EOS Micro Dose
full spine children (AP+LAT)
58µSv
EOS Low Dose
full spine children (AP+LAT)
358µSv
EOS Low Dose
full spine adult (AP+LAT)
550µSv
Radiography X-ray spine*
1.500µSv
CT abdomen & pelvis*
10.000µSv
EOS
EOS
EOS
X-RAY
CT
x 7
x 43
x 65
x 180
x 1200
*www.radiologyinfo.org/en/safety/index.cfm?pg=sfty_xray

Topografik değerlendirme metotları

Moire topografisi

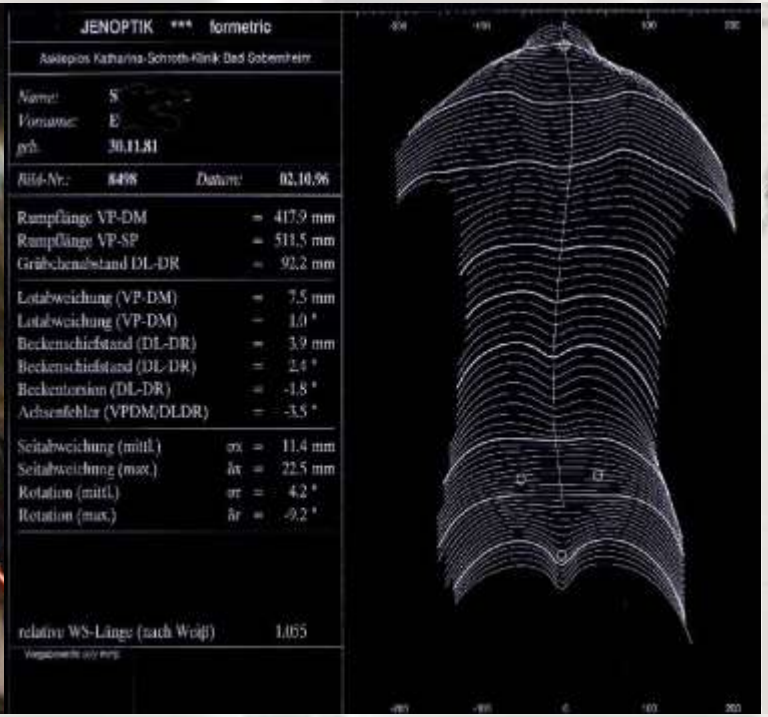

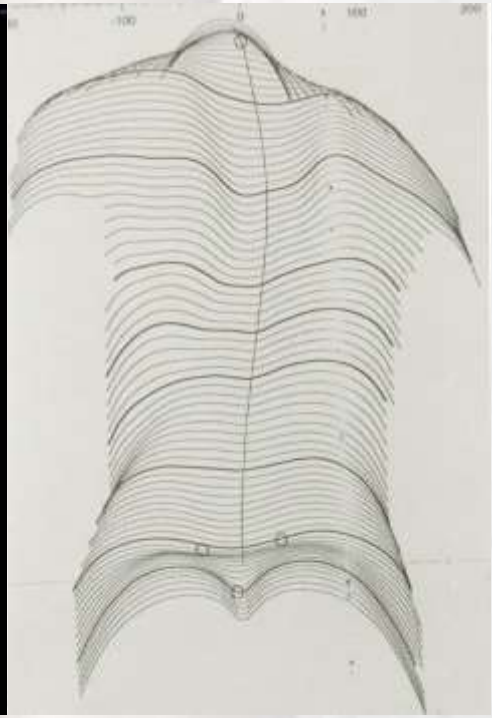

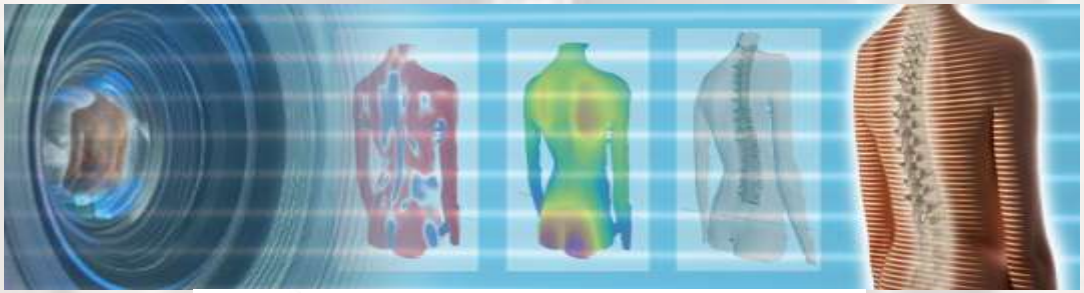

DIERS formetric 4D

Görüntüleme

Skolyozda MRG Endikasyonları
Pozitif nörolojik muayene
>20° eğrilik ve hasta <10 yaş
Ayak deformiteleri (ör: pes cavus)
Ekstremite asimetrisi (ör: kas atrofisi)
Atipik sırt ağrısı (ör: istirahatte ağrı)
Atipik eğrilik (ör: sol torasik skolyoz)
Kifoz varlığı
Bilinen malignansi öyküsü

Takipler için fotografik kayıt yapılmalıdır

3D Deformity

Skolyoz sagital profil

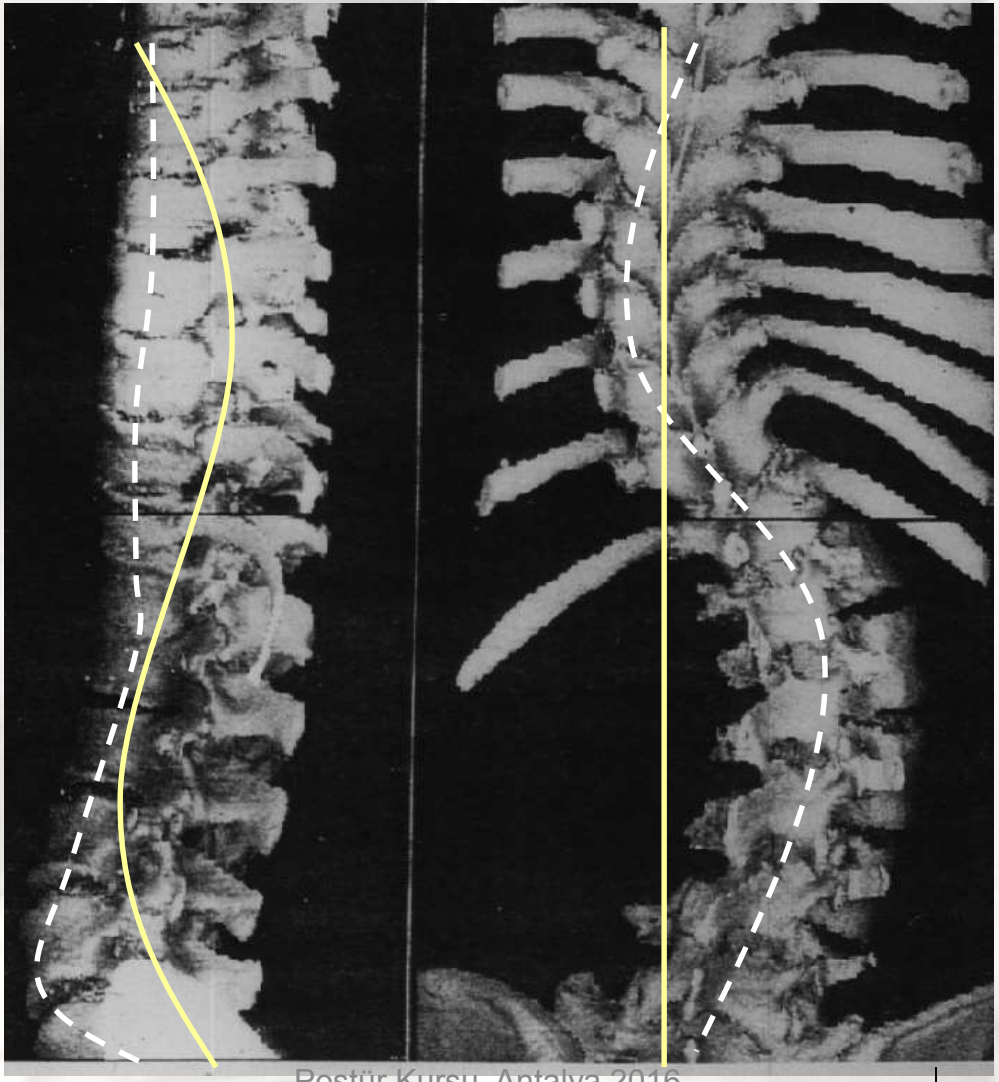

Normal sagital profile

✓İdiyopatik skolyoz benign bir durumdur
Konjenital ,infantil ve diğer nedenlere bağlı skolyozda artan riskler söz konusudur
Prognoz skolyoz nedeni ve açıya bağlıdır

Progresyon faktörleri

- ✓ Yaş, maturasyon derecesi
  - ✓ Skolyoz başlangıç yaşı
  - ✓ Erken yaşta ortaya çıkan skolyozda progresyon fazla
  - ✓ Maturasyon ve menarş durumu
- ✓ Cinsiyet, aile hikayesi
  - ✓ Kız çocuk
  - ✓ Erkeklere göre kızlarda progresyon fazla
- ✓ Curve/Eğriliğin büyüklüğü ↑
  - ✓ İlk tanıdaki açı, iliolumbar açı progresyon hızlı
  - ✓ Azalmış mobilite, Apikal vertebra rotasyonu
- ✓ Eğriliğin paterni
  - – Torasik ve DM lomber ve TL'den daha progresif
  - – Hipokifoz

Eğriliğin progresyon riski

Curve (derece)	Maturasyon (Risser grade)	Risk*
10 - 19°	Sınırlı (2- 4)	Düşük
10 - 19°	Yüksek (0 - 1)	Orta
20 - 29°	Sınırlı (2 - 4)	Düşük/orta
20 - 29°	Yüksek (0 - 1)	Yüksek
>29°	Sınırlı (2- 4)	Yüksek
>29°	Yüksek D(0 - 1)	Çok yüksek

*—Düşük risk = %5- 15 Orta risk = %15 -40
Yüksek risk = %40 – 70 Çok yüksek risk = %70 – 90

Little DG et al.*J Bone Joint Surg [Am]*. 82:685–93,2000

Lonstein JE et al.J *Bone Joint Surg [Am]*. 66:1061–71.,1984

Prognoz – Genetik Testler

TEXT SIZE

Find out about Reimbursement >
Clinical Trials Information >

Contact Information >
For Professionals >

ADOLESCENT IDIOPATHIC SCOLIOSIS AND GENETICS | WHAT IS THE SCOLISCORE TEST | HOW THE SCOLISCORE TEST WORKS | PATIENT RESOURCES

ScoliScore
AIS PROGNOSTIC TEST

Clinical Test Development

Demonstrated Accuracy

Predicting the Likelihood of Progression

What is the SCOLISCORE Test

The SCOLISCORE Test is the first and only genetic test proven to give physicians and parents insight into the possible progression of your child's Adolescent Idiopathic Scoliosis (AIS), thereby reducing the uncertainty of AIS progression, and allowing for a more personalized treatment plan for your child.

The SCOLISCORE Test helps to reduce the uncertainty of AIS progression and provides information to your child's physician to aid in a personalized treatment plan for your child.

- The SCOLISCORE Test is performed by collecting a saliva sample during a physician's office visit. The sample is then sent to a laboratory for analysis.
- Within two to three weeks of the laboratory receiving the sample, the SCOLISCORE Test report form will be sent to your child's physician.
- The SCOLISCORE Test assigns a numerical value (between 1 and 200) to the likelihood of curve progression based on your child's DNA and current Cobb angle.
- The physician can then use this information, combined with other clinical factors, to determine a personalized treatment plan for your child.
- All patient results are kept confidential and are not distributed by the laboratory to anyone other than the ordering physician.
- Is performed by a state-of-the-art laboratory regulated under and by the Clinical Laboratory Improvement Amendments (CLIA) of 1988.

Prognoz - Eğriliğin Tipi

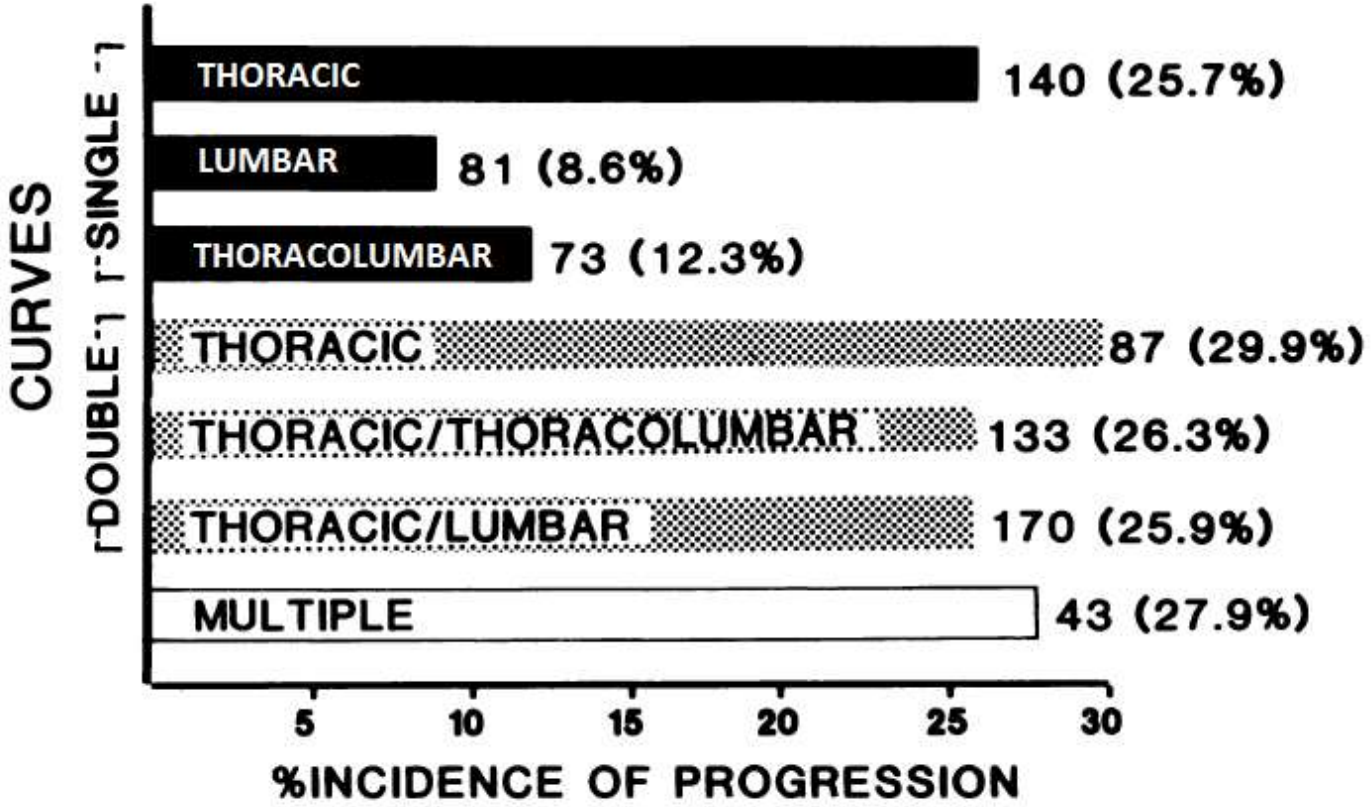

FIG. 6

The incidence of progression for each of the curve patterns. The numbers to the right of the bars indicate the numbers of patients with each pattern, and the numbers in parentheses indicate the percentages that progressed.

Progresyon için kötü

- Sağ lomber ,sol lomber yerleşimli skolyozdan
- L5 derin yerleşimli ve >33°
- İliolomber açı artmış ise
- Hipokifoz mevcut ise
- Apikal vertebra rotasyonu %30'dan fazla ise
- DM curve ve lomber Cobb açı >20°
- İlk tanıda yüksek açı
- Azalmış spinal mobilite varlığı

Tanı yaşı ve progresyon yüzdesi

Cobb açısı	10-12 yaş	13-15 yaş	16 yaş
<19°	25%	10%	0%
20-29°	60%	40%	10%
30-39°	90%	70%	30%
>40°	100%	90%	70%

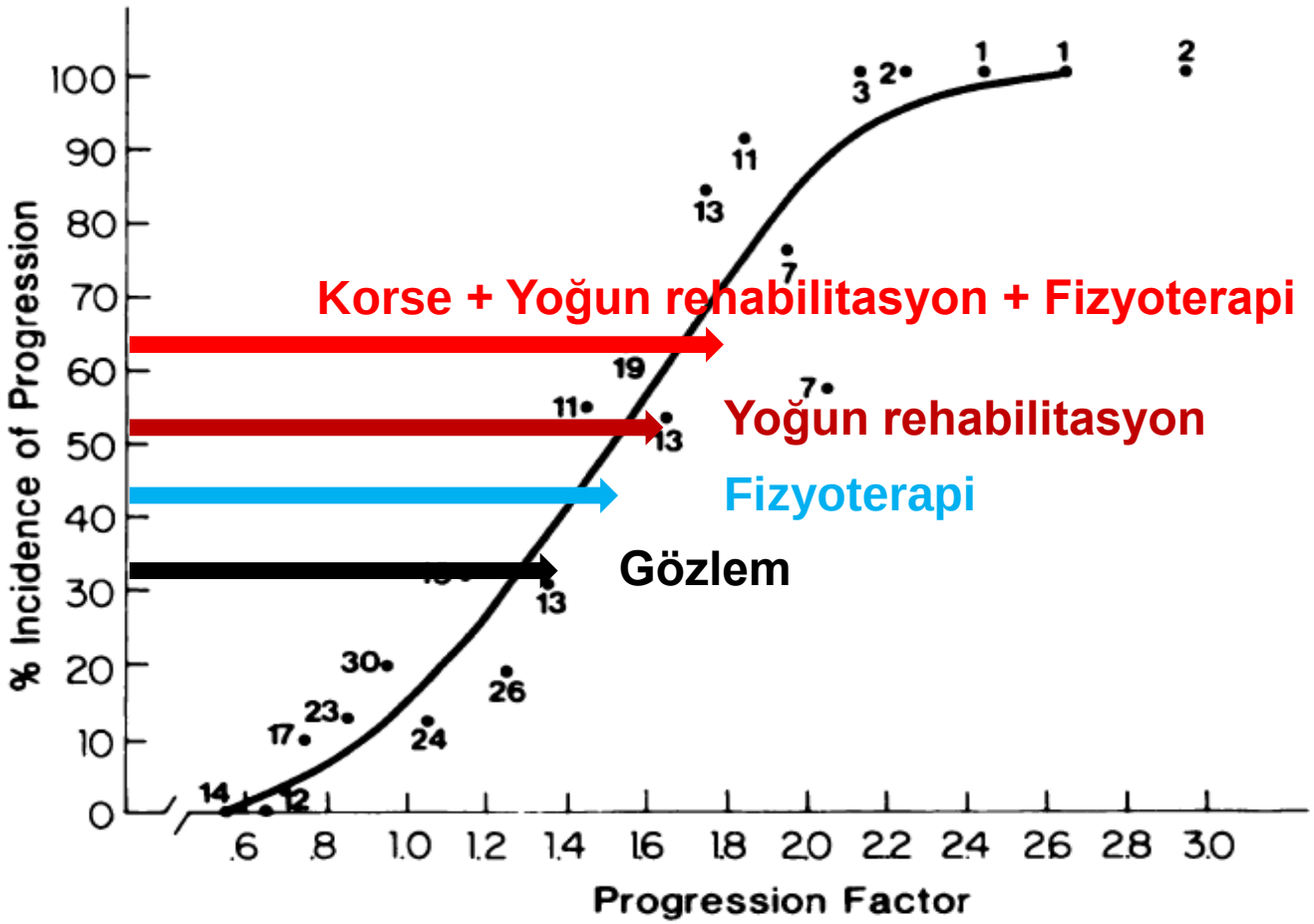

FIG. 12

Graph showing the incidence of progression according to the progression factor, which is calculated by the formula:

$$\frac{\text{Cobb angle} - 3 \times \text{Risser sign}}{\text{chronological age}}$$

*The estimation of progression .Lonstein JE ,Carlson JM

Seyir

- Skolyozda curve progresyonu iskelet matüritesinin gelişimine bağlı olarak artar
- Erken yaşta başlayan yüksek açılı curve ilerleyicidir
- Curve apeks pozisyonu progresyonda önemlidir-Torasik apeks riskli
- Gövde imbalansı progresyonu etkiler
- Torasik kifoz kaybı progresyonda önemlidir
- Kozmetik ve psikosyal problemler genel sağlık sorularından daha önemli olabiliyor

Erişkin dönem problemler

Cobb açısı	Progresyon	Ağrı	Disabilite	Kozmetik
0-10°	Skolyoz yok			
10-30°	Sık değil	Önemsiz	yok	nadir
30-50°	evet	Prevalans artmış	nadir	evet
>50°	Yüksek ihtimal	Prevalans artmış	muhtemel	genellikle

S
K
O
L
Y
O
Z

İÇİN

FARKIN
DALIK

YARATA
LIM

CURVY GIRLS
We've Got Your Back

ULUSLARARASI SKOLYOZ FARKINDALIK AYI (HAZİRAN) ETKİNL
İSTANBUL BELGRAD ORMANI YÜRÜYÜŞÜ

Skolyoz Tedavi

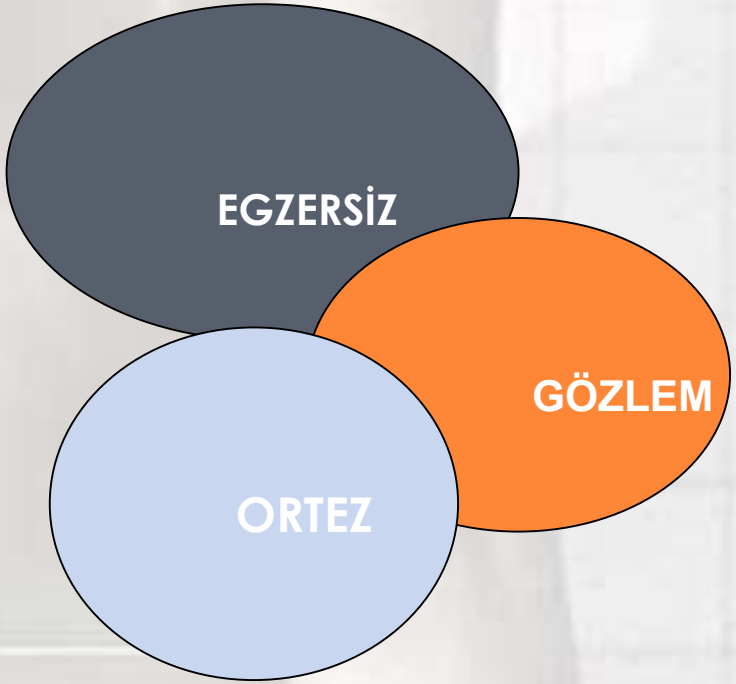

SKOLYOZ TEDAVİ KARARI BELİRLEYİCİLERİ

- ✓ Çocuğun yaşı
- ✓ Skolyozun nedeni
- ✓ Skolyoz açısı
- ✓ Çocuğun ne kadar büyümesinin kaldığı?
- ✓ Çocuğun tedavilere uyumu
- ✓ Ekonomik nedenler
- ✓ Devlet geri ödeme sistemi

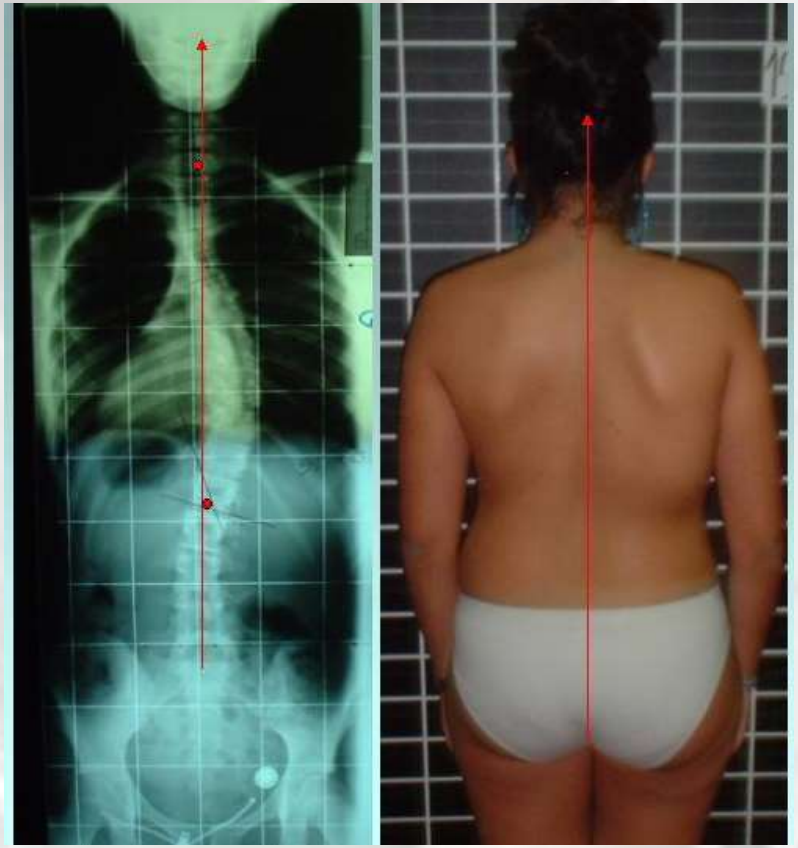

Kime Korse?

- ✓ Konjenital ve kanal içi patolojisi olmayan
- ✓ Sekonder nedenlerin iyi belirlendiği
- ✓ Juvenil ve Adöolsan İdiyopatik Skolyoz
- ✓ 25–45° Cobb açısı
- ✓ İki kontrol arasında Cobb açısı ≥5°
- ✓ Immatur bireyler (büyümesine en az bir yıl kalan)
- ✓ Risser < 3
- ✓ Motive hasta ve aileler

Kontrol edilebilir fleksibl eğrilik

Maturasyon Tanner ,Risser ve Menarş ile belirlenir

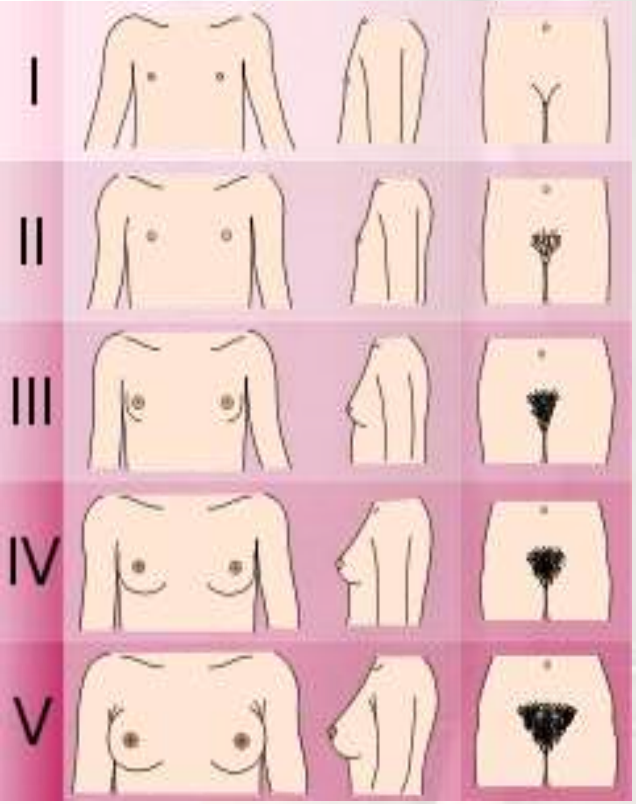

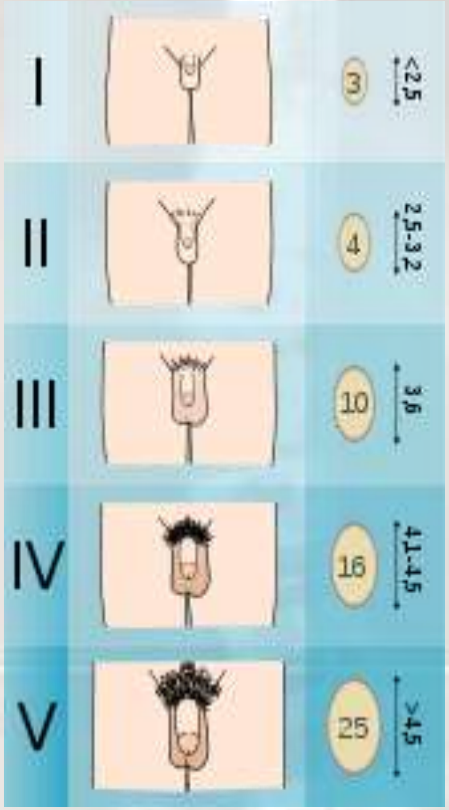

Kızlar ilk menarşa dek hızlı büyüyor ve sonra büyüme yavaşlıyor,

<u>fakat</u>

ilk menarşı takiben 18 ay veya 2 yıla dek büyüme devam ediyor

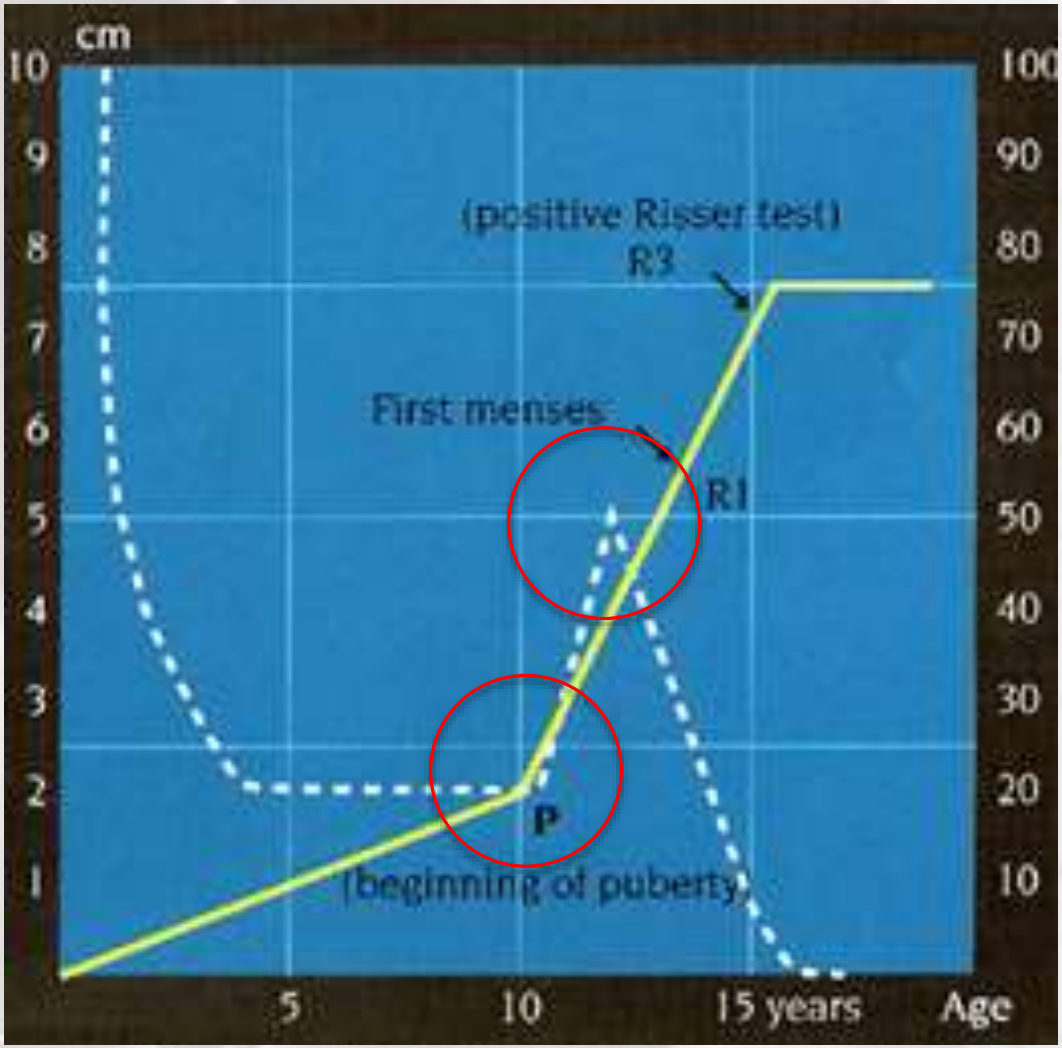

Duval-Beaupère G.
Spine 1985

Skolyoz Korsesi

- ✓ Deformiteyi engellemek
- ✓ Omurganın gelişimini korumak
- ✓ Skolyozun açısını azaltmak
- ✓ Omurgayı stabil tutmak
- ✓ Omurgayı hareketli tutabilmek
- ✓ Cerrahiyi geciktirmek ve veya engellemek için kullanılır

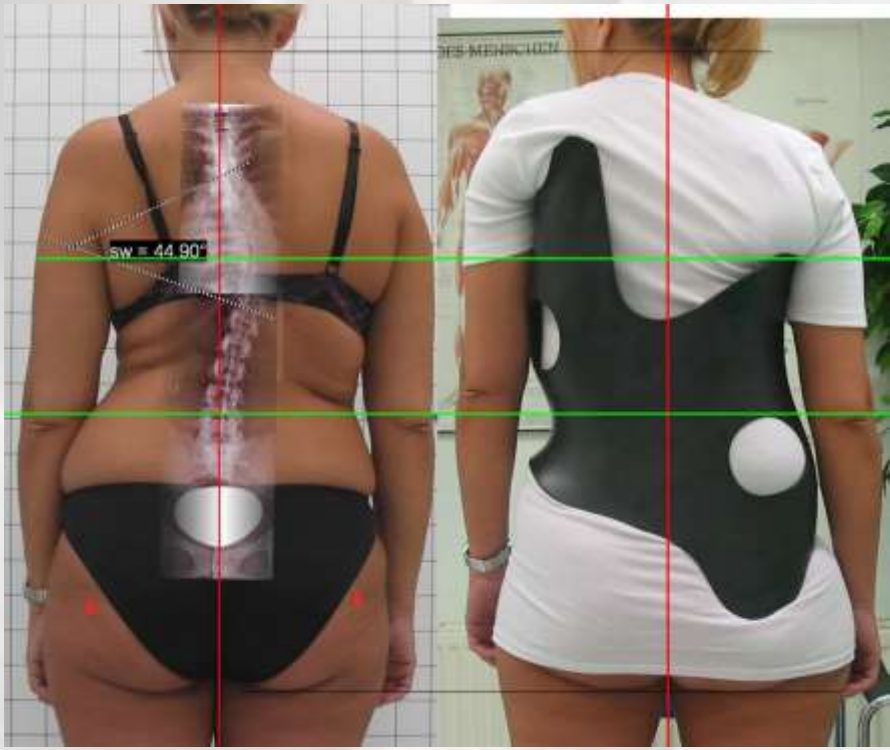

KORSE

- Skolyozda erken dönemde en önemli tedavi aracıdır
- Eğriliği düzeltme yönünde olan dengeli dikey kuvvetler uygularlar
- Uzun dönemde omurgada sadece geçici bir etki değil, kuvvetlere spinal dokuların adaptasyonuyla sonuçlanan derin ve devamlı biyolojik doku yanıtı oluşur
- Vücut kozmetiğini kontrol eder ve İLERLEMEYİ engeller

Hangi Korse Doğru ve Etkilidir?

Korse seçimi

Koronal planda CSL orta hatta olmalı

Korse uygulandıktan 6 hafta sonra korse içinde açıda 6-10° azalma

Eğriliğe spesifik doğru korse

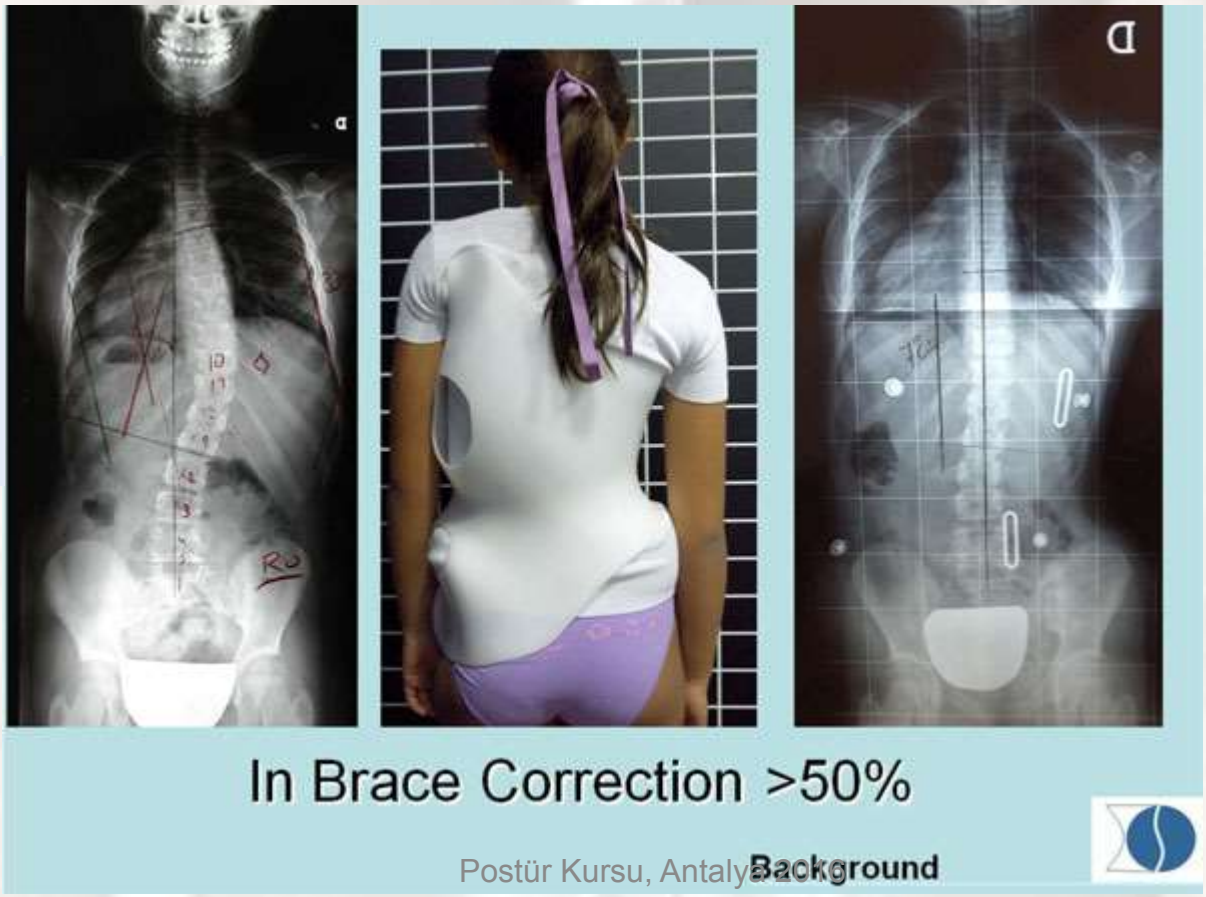

Doğru korse 3 boyutta etkilidir

Korse?

Cheneau Korse

Korsede yeni koreksiyon prensipleri

2014



Aktif kontrol ve solunum için boşluk



Korse kararı

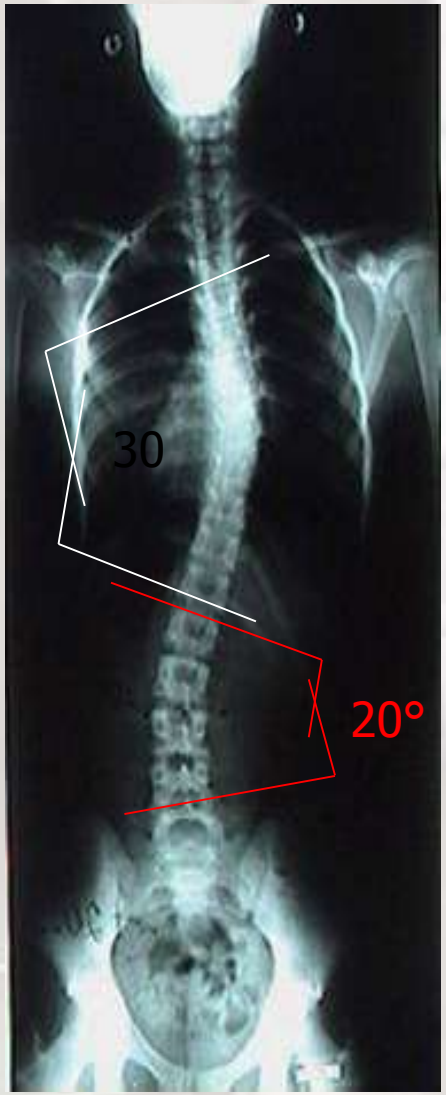

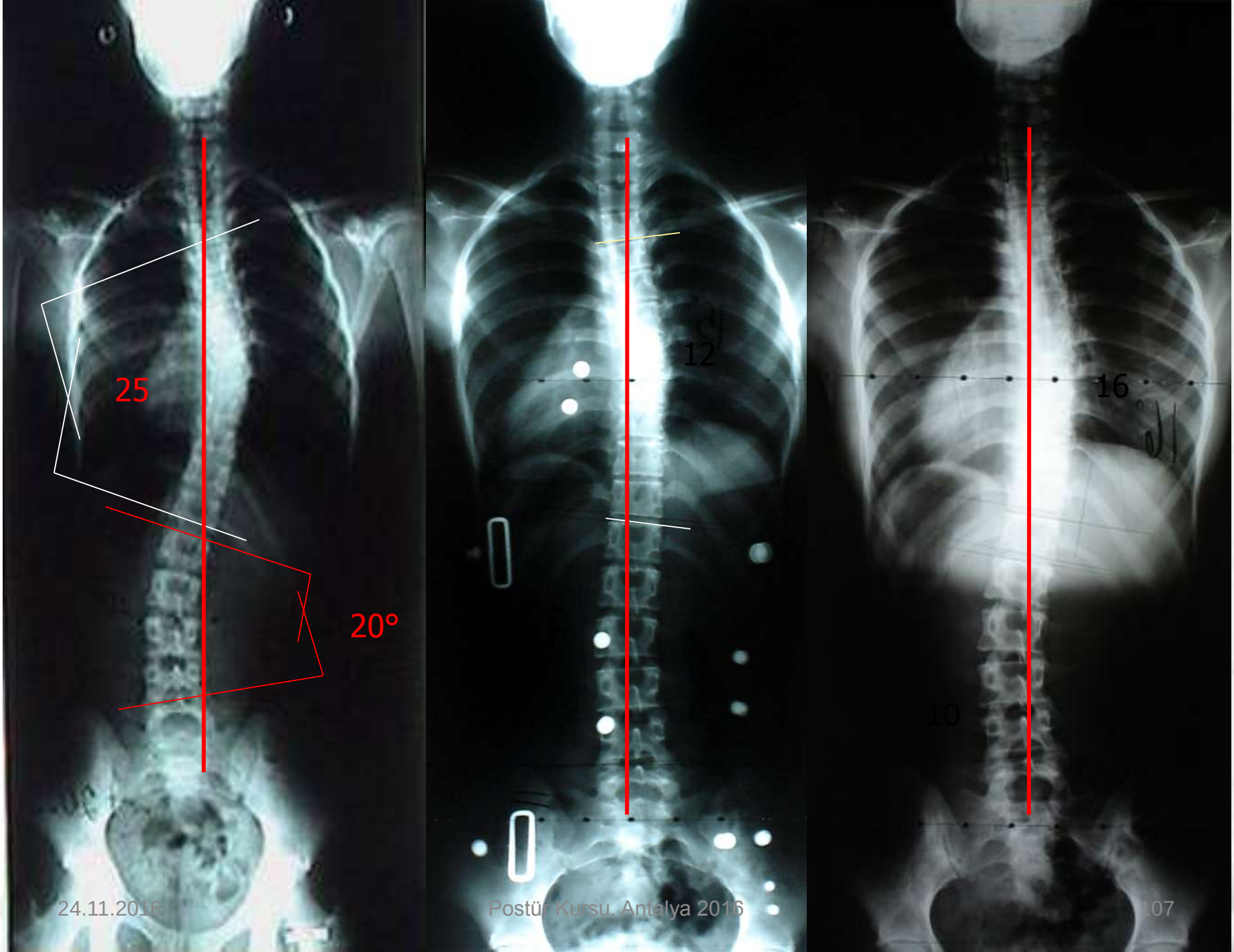
25
20°
12
16
10

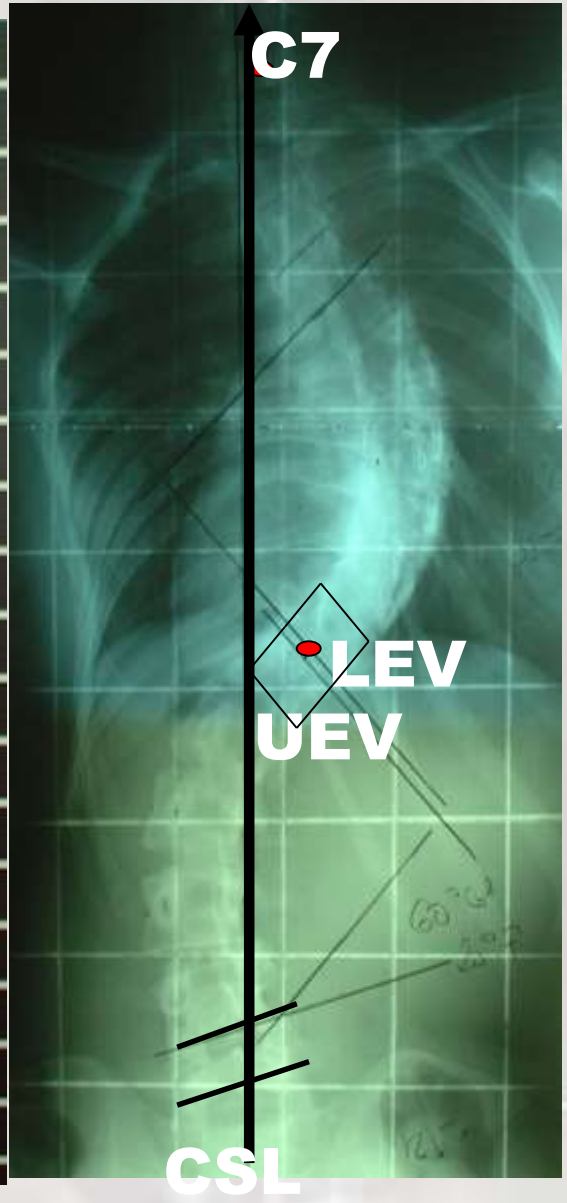
C7
LEV
UEV
CSL

C7
CSL

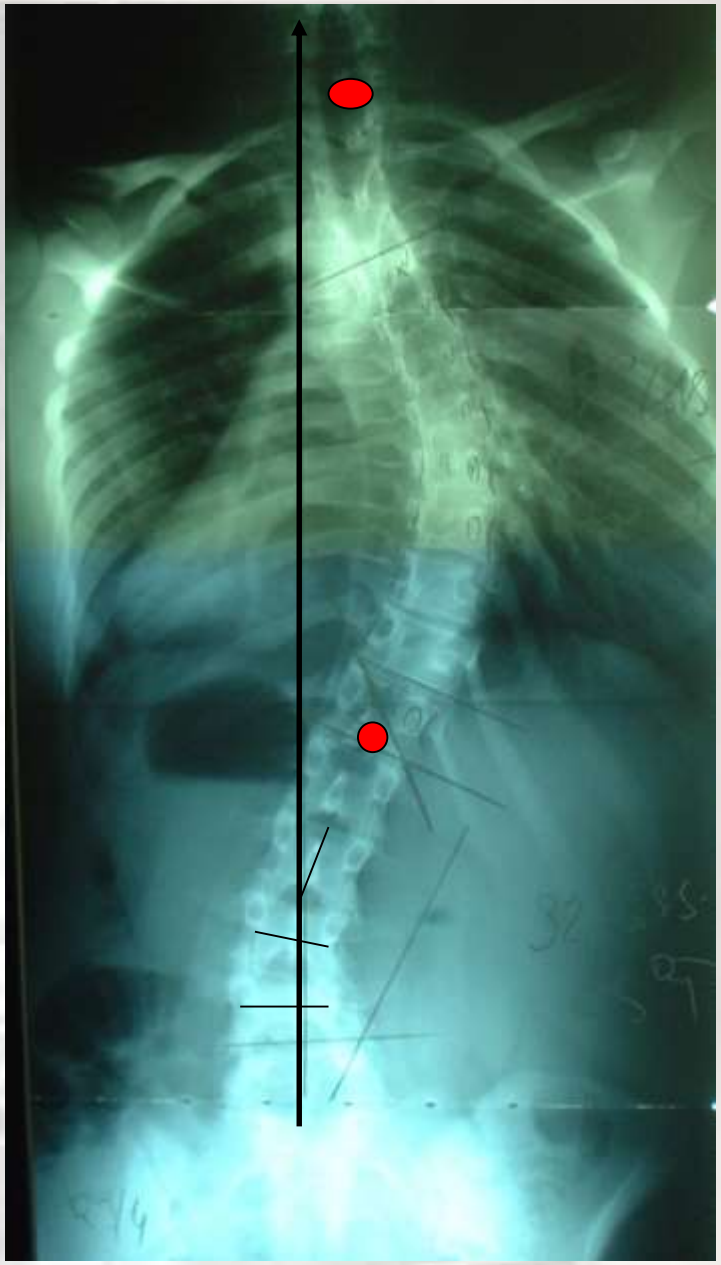

CSL

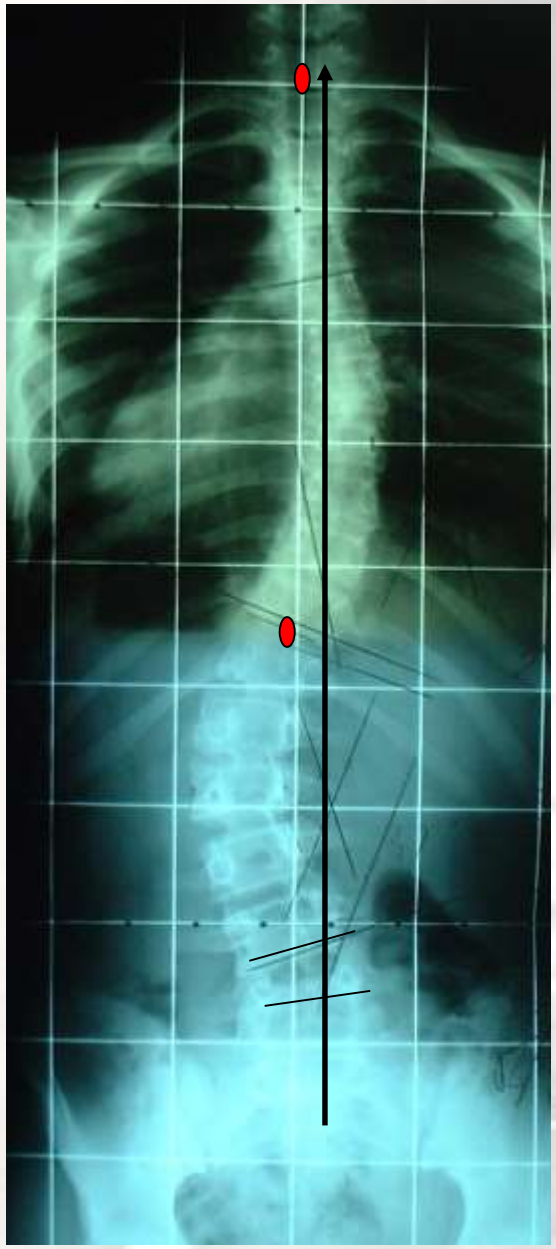

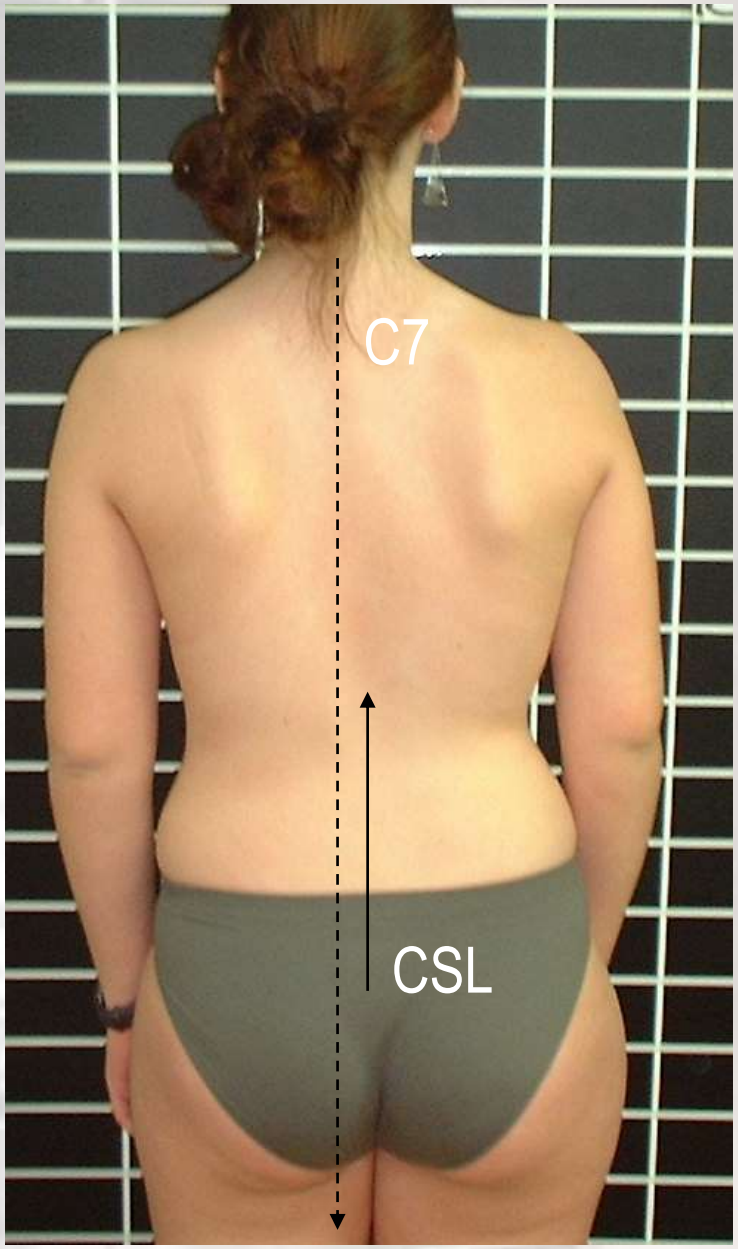
C7
CSL

Başarılı korse uygulamasında temel üç planda kontrol sağlamaktır

11 yaş,aşırı lordozun eşlik ettiği skolyoz

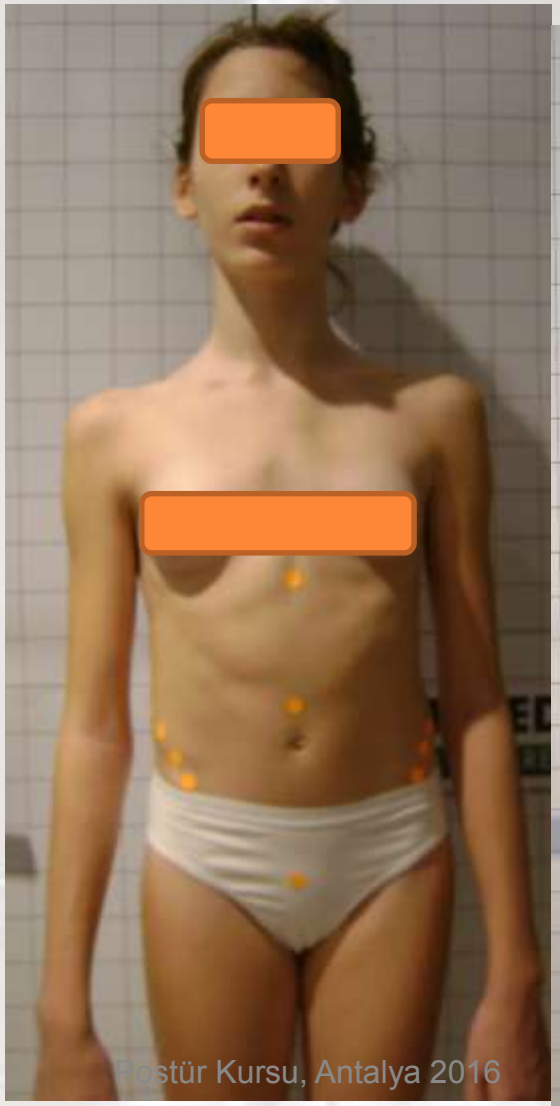

Cobb 30°

6 hafta Cheneau korse uygulaması sonrası

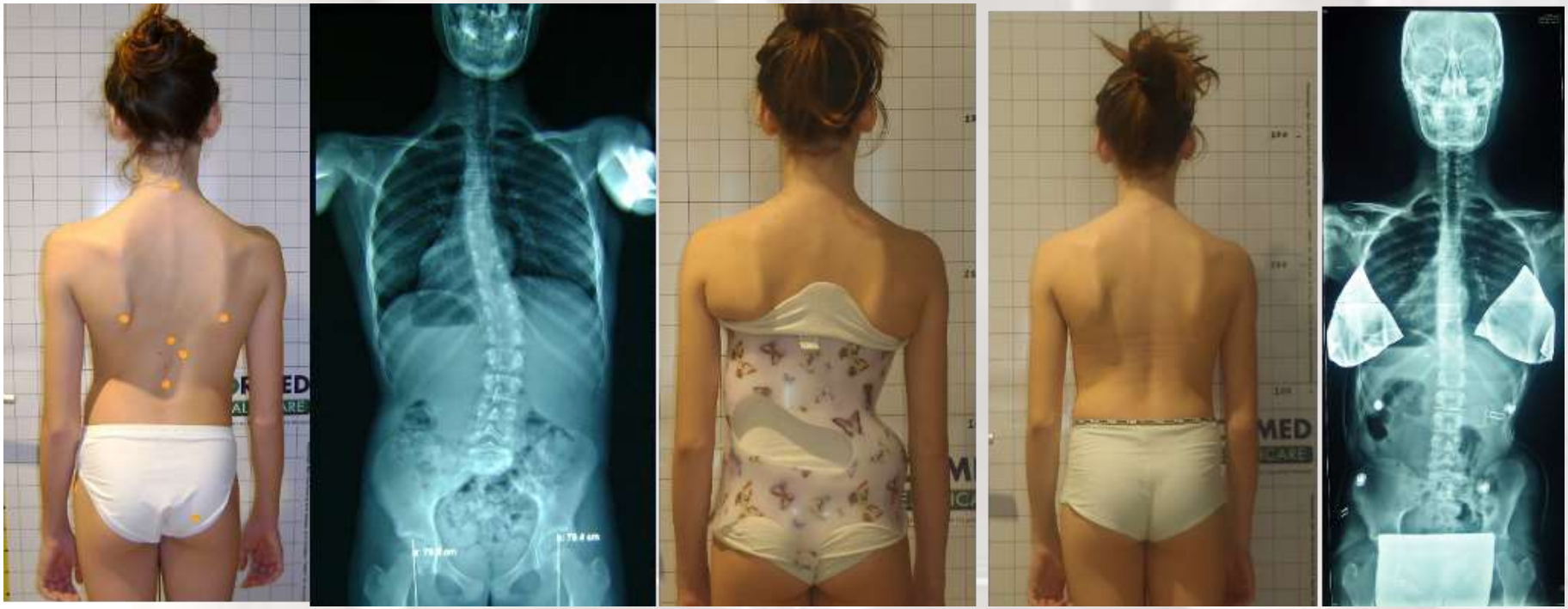

Hangi korse etkili?

- ✓ Biyomekanik olarak doğru tasarlanmış
- ✓ Hekim ve teknikerin deneyim sahibi olduğu
- ✓ 6 hafta sonra korse içinde açıda >10° azalma sağlayan
- ✓ Giyme protokollarına uyum sağlayan hasta
- ✓ Takip ve revizyonları zamanında yapılan
- ✓ Ekonomik kaygı olmaksızın hasta odaklı çalışan ekip hizmeti
- ✓ Açıya değil omurganın 3 plandaki sapmalarını ve spinal deformiteyi kontrol hedefli
- ✓ Sofistike değil, temel omurga stabilitesi ve mobilite temelli yaklaşımı esas alınan

Korse kullanım protokolu

- ✓ Korse ilk uygulama sonrası bir hafta içinde artarak 20-22 saat kullanıma geçilmelidir
- ✓ Kullanımdan 6 hafta sonra korse içinde grafi ile kontrol ve gerekiyorsa korsede revizyon
- ✓ 3 ay sonra fizik muayene, Scoliometer
- ✓ 6 ay sonra 24 saat korse kullanmadan korsesiz XR
- ✓ Etkinlik ,hasta uyumu, kullanım,korse vücut uyumu, büyüme yönüyle takip
- ✓ 3-6 ay aralarla kontrol, maturasyon ,boy takibi
- ✓ Korse kullanan çocuklarda Risser 3-4 evrede günlük 12-16 saat kullanım

Skolyozda Rehabilitasyon & Egzersiz

- Avrupa'da yaygınlaşmış farklı metodlar var
- Yeni Dünya'da son yıllarda bu uygulamalar yaygınlaşıyor
- Katharina Schroth en bilinen Almanya kaynaklı 3 boyutlu bir uygulama,araştırmalar etkili olduğunu gösteriyor
- Skolyoz okulu veya kamp uygulamaları grup çalışması
- Dobosiewicz ,SEAS ,Side shift , Methode Lyonaise
- Bireysel hastaya özgü düzenlenen egzersizler temel
- Kontrollü çalışmalara ihtiyaç var

Skolyotik postürün Etkilediği Kaslar

- Pelvis kuşağı ve omuzun karşıt rotasyonu tüm abdominal kasları etkiler ve c/d kısa ve gergin a/b karşı taraf uzun ve zayıf
- Müsküler denge tersine planlanmalıdır

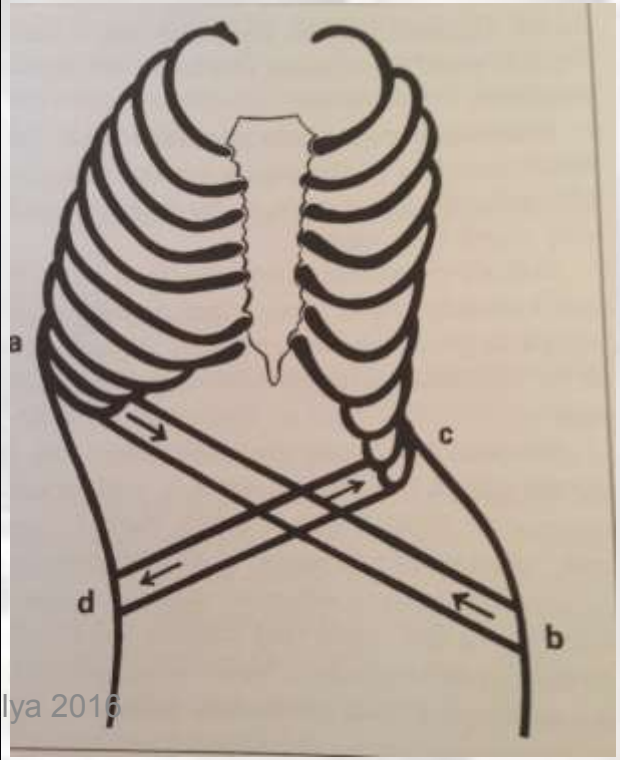

Skolyotik postürün Etkilediği Kaslar

- Quadratus Lumborum unilateral çalışması ile omurga transvers procesusları çeker ve torsiyon g

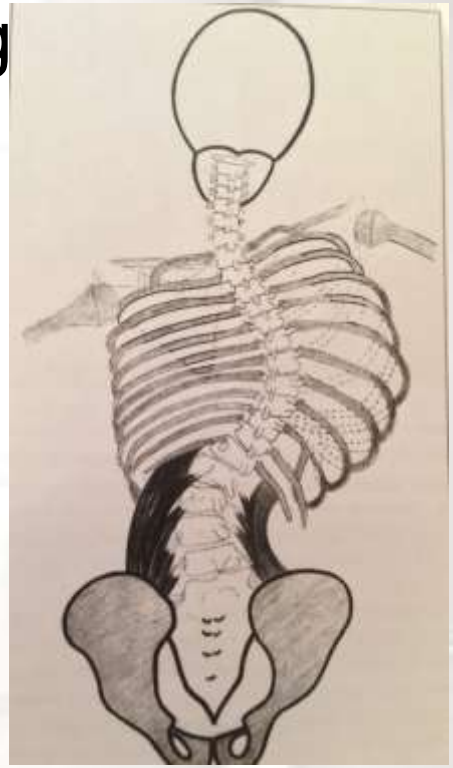

Skolyotik postürün Etkilediği Kaslar

Bilateral İliokostal kaslar analiz edilmeli

2010 7 7

Skolyoz ve spor

- 59 skolyozlu ve 33 normal çocuğun 5 yıl takip edildiği bir araştırmada skolyozlu çocuklarda spor aktiviteleri sınırlı
- Pilates ağrılı erişkin skolyozda etkili ?
- AIS'li çocuklarda spor aktivitlerinin etkisinin araştırıldığı bir çalışmada dans,gym,ata binme ve yüzme proprioseptif girdiyi desteklediği görülmüştür
- Yüzme ve suiçi egzersizlerin sagital denge ve frontal plan asimetrilerini azalttığı

Blumm c.Chiropractic and pilates therapy for the treatment of adult scoliosis, JMPT ,2002

Changes in body posture in children with first-degree scoliosis taking part in corrective exercises in a water environment. Acta Travm.Reh,2005

Konservatif Tedavi

- Hasta ve aile eğitimini içeren,
- Erken tanı ve erken korse uygulaması esaslı,
- 3D özel skolyoz egzersizleri ile desteklenen,
- Günlük yaşam aktivitelerini hastaya öğreten,
- Radyolojik ve Açı odaklı değil klinik ve kozmetik özellikleri de dikkate alan bir anlayışla
- Deneyimli ve uzman bir ekiple başarılır.

Cerrahi

Cobb açısı ≥45° ve maturite tamamlanmayan

Cobb açısı ≥50° ve matur bireylerde

Progresyonu engellemek ve koreksiyon amaçlı

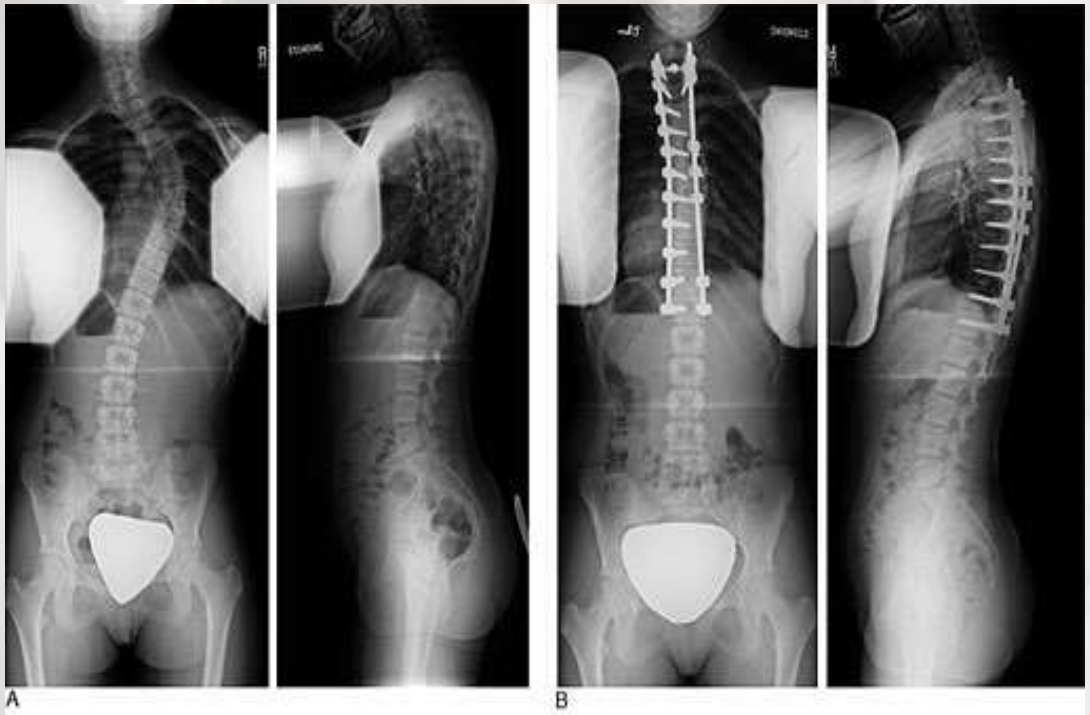

Opere olgular

????

- ✓ Skolyoz ve tedavisinin toplumsal bilinirliği düşük
- ✓ Çocuklar ilişkin tarama programlarının olmaması nedeniyle geç tanı
- ✓ Hekimler dahil sağlık profesyonelleri kontrollerde ihmal ediyor
- ✓ Cerrahlar ve konservatif tedavi uygulayıcılarındaki fikir birliği yok
- ✓ Korse ve egzersiz tedavilerinin kurum ödemesinde olmaması /yetersiz olması
- ✓ Korse üretim teknolojisinin ülkemizde geri kalması
- ✓ Ortez teknikerlerinin bu alandaki deneyim ve bilgi yetersizliği

Hiperkifoz sagital düzlemde dorsal kifoz açısının 45° üzerine çıkmasıdır

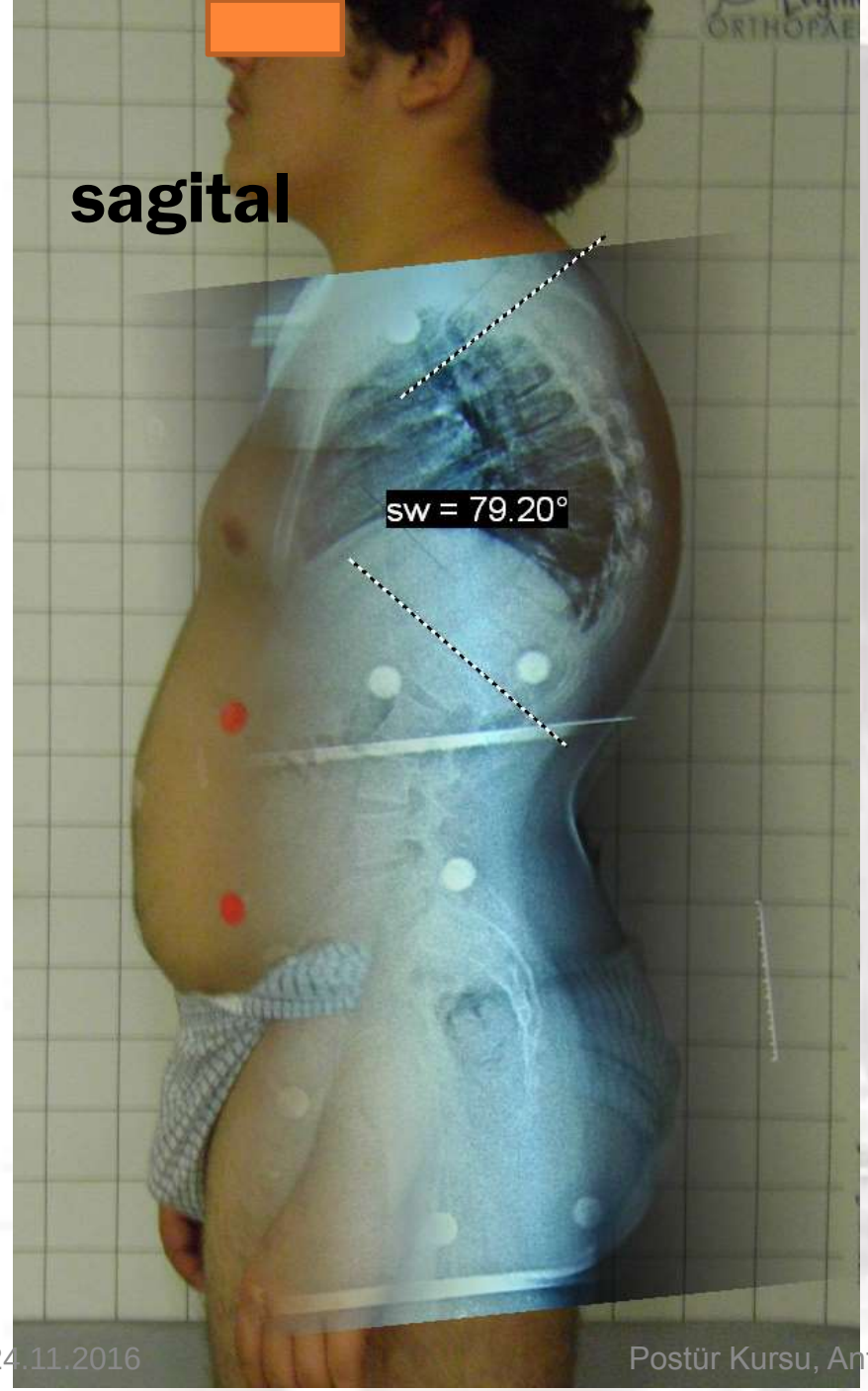

Normal omurga plan açıları

Servikal lordoz 40°

Dorsal kifoz 20-45 °

Lomber lordoz 40-60°

Sakral anterior tilt 40°

Hiperkifoz

- Torasik kavis artışı
- Kompansatuvar lomber ve servikal kavis değişiklikleri
- Rijiditesine bağlı artan optimal organ fonksiyonu azalması
- Motor fonksiyonlarda azalma
- Artmış tonusa bağlı boyun ve omuz kuşağında ağrı ve gerilim
- Yüzeyel solunum
- İmaj ve kozmetik kaybı

Kifoz nedenleri

- Postural
- Schuermann Kifozu
- Konjenital Kifo
- Paralitik Kifoz
- Miyelomeningosel
- Posttravmatik
- İnflamatuvar
- Cerrahi girişimler sonrası
- Başarısız füzyon
- Radyasyon sonrası
- Metabolik
- Gelişimsel

Konjenital Kifoz

- Fizyolojik eğrilikler fetal hayatın ilk 6 haftasında gelişir
- Vertebralarda segmentasyon veya formasyon anomalisi var
- Böbrek ve kardiyak anomaliler eşlik edebilir
- X-ray ve MR'da patolojik bulgular görülür
- Çoğunlukla cerrahi tedavi gerektirir

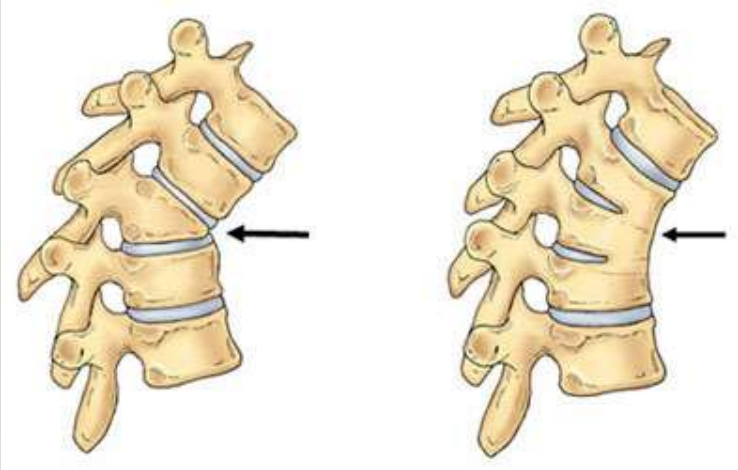

Konjenital Kifoz

Postüral kifoz

- Juvenil ve adolesan dönemde görülür
- Kızlarda daha çok görülür
- Eğrilik genellikle 60º nin altındadır
- Fleksibl özelliktedir
- X-ray'de vertebral bir anormallik yoktur
- Egzersiz ve postür eğitimi gereklidir

Adölosan Kifoz

- Adölosan kifoz omurganın başka bir gelişimsel problemidir
- Deformite sagital düzlemde artmış dorsal kifoz ve artmış lomber lordoz ve pelvik anterior tilt ile gider
- Adölosan kifoz erkek çocuklarda ortaya çıkar duruşta bozulma yanında sırt ağrısı vardır

SCHEUERMANN KİFOZU

- İlk kez 1920 yılında Danimarkalı Radyolog Scheuermann tarafından tanımlanmıştır
- % 0,4 ile 8,3 arasında görülür. Erkek kız oranı 7,3/1 dir. Geç çocukluk ve ergenlik dönemde görülür
- Klinikte ağrı belirgindir(%20-60)
- Duruş bozukluğu ,sert ve keskin kifoz,alt ve üstte lordoz,öne pelvik tilt,skolyoz ve gergin hamstringler Nörolojik bulgular, ilerlemiş olgularda spinal stenoza bağlı olarak gelişebilir.

- Radyolojik olarak vertebra kamalaşması ,düzensiz endplate,disk mesafe daralması vardır .En az komşu 3 komşu vertebrada 5 üzerinde kamalaşma.

Muayene

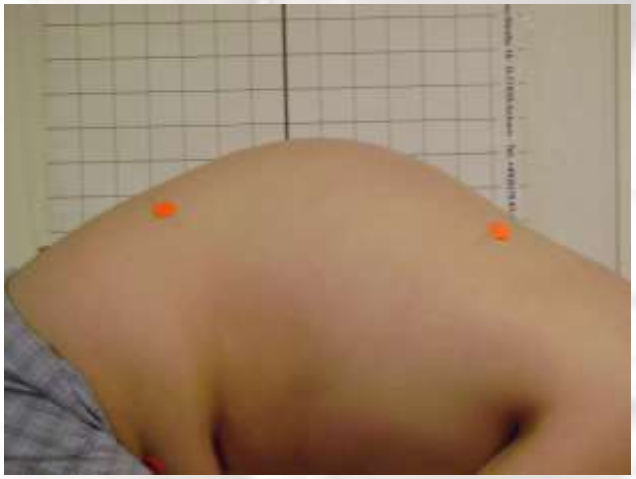

Klinik bulgular

- Keskin ve batıcı ağrı
- Sert ve keskin kifoz
- Lomber ve servikal hiperlordoz
- Anteriyor pelvik tilt
- Bozulmuş sagital denge
- Gergin hamstringler

- Nörolojik bulgular (spinal stenoz)

- Ön arka ve yandan muayene görsel
- Nörolojik kontrol
- Kalça ve omuzun kaslarının kontrolü- pektoral,kalça flex,hamstring ve suboksipital
- ROM
- Abdominal,gövde ext ve gluteal kasların gücü
- Gögüs muayensi,solunum

Scheuermann's Disease/Kyphosis

©MMG 2002

Surgimap

Sagital Vertikal Aks (SVA)

SVA < 40 mm

Surgimap

Torakal Kifoz Açısı (TKypho)

Tedavi

- Ağrının kontrolü
- Postür kontrolü ve elongasyon
- Ergonomi
- Solunum teknikleri
- Pektoral, hamstring ve fleksör germe
- Nöromüsküler kontrol
- Vertebral mobilizasyon ve manipulasyon
- Koordinasyon
- Sırt eğitimi

Sheurmann kifozda korse tedavisi başarılıdır

- Kemik gelişimini tamamlamayan
- 65° fleksibl egrilikte

HİSAR INTERCONTINENTAL HOSPITAL 444 5 888

2010 3 22

26.11.2010 15:56

26.11.2010 15:50

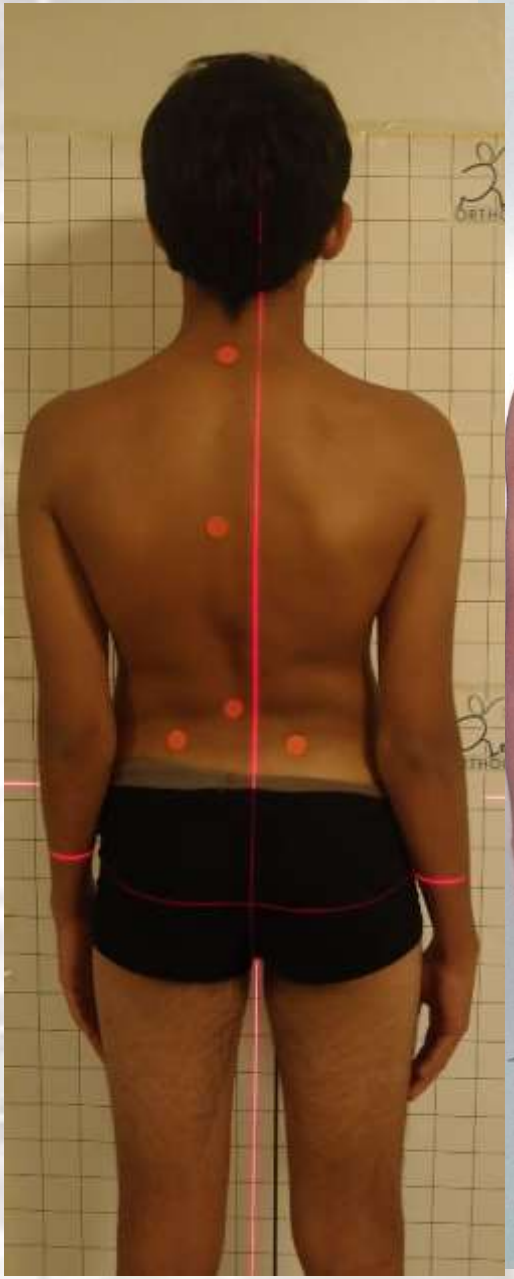

Örnek Vaka

- 14 yaşında erkek hasta
- 12 yaşında Scheurmann hastalığı tanısı
- 6 aydır bel agrısı

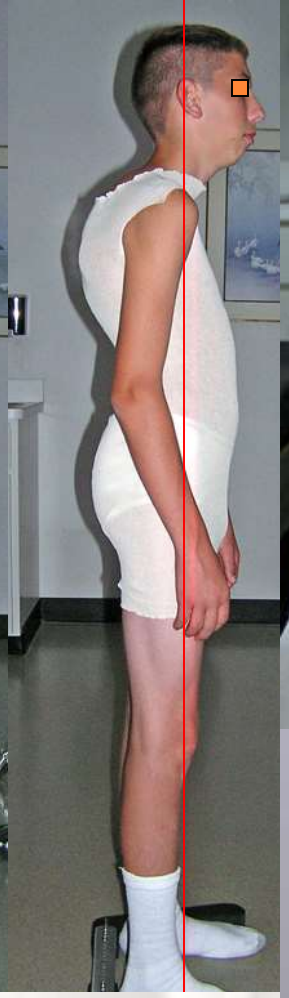

Hiperkifoz Scheuermann's Disease

68°
Schmorl
’s
Nodules
35°
March 2006

79°
40°
July 2006

79°

59°

İlk korse
uygulamadan
20 dak sonra

2 ay

Postür rehabilitasyonu

- Göğüs kaslarının kuvvet ve fleksibilitesini arttırmak
- Üst sırt bölgesi kaslarının çalıştırılması ,pull down,rows gibi
- Aktif Boyun ROM egzersizleri ile boyun kasları fleksibilitesinin arttırılması
- Torasik hiperekstansiyon egzersizleri
- Karın kaslarını kuvvetlendirme egzersizleri
- Streching egzersizleri,özz. hamstringler ve ilipsoas
- Çocukluk çağındaki motor gelişimin kontrolü
- GYA eğitimi
- Aktif spor ; yüzme,pilates

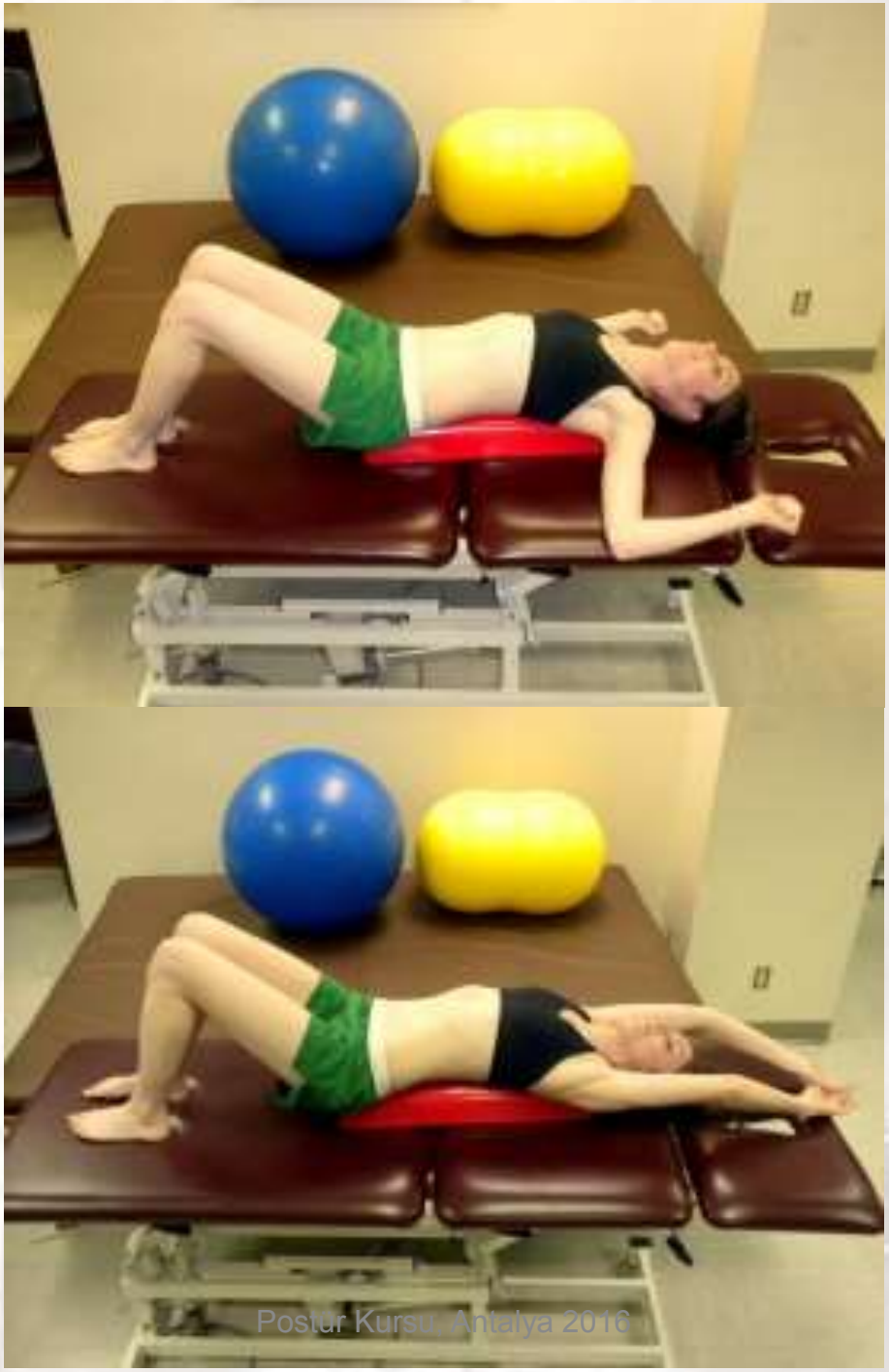

Scheuermann Kifozunda cerrahi tedavi

- 70º ve üstünde kifotik deformite
- İlerleyen deformite
- Ağrı
- İlerleyen nörolojik defisit
- Psikolojik
- Kozmetik

Teşekkürler